

VERVELCYCLUS VAN EEN REUZENSLANG (BOA CONSTRICTOR) 6

doorbloeding van de huid

ECDYSIS CYCLE OF A GIANT SNAKE (BOA CONSTRICTOR) 6

dermal blood flow

A.A. Verveen
Poelwaai 3
2162 HA Lisse
www.verveen.eu

A.A. Verveen
Poelwaai 3
2162 HA Lisse, the Netherlands
www.verveen.eu

Bij het onderzoek naar de groei van opperhuidcellen tijdens de vervelfase door middel van dagelijkse kleurencans van de buik opgenomen tussen december 2001 en half juli 2002 (Verveen, 2007b, 2011) bleek dat de verandering van de huidskleur door de doorbloeding van de huid niet goed was te volgen via de daarbij gebruikte bepaling van de helderheid van de lichte buikvlekken. Daarom werd hiervoor een betere meetmethode ontwikkeld.

Aanmaak van de nieuwe opperhuid (Verveen, 2007b, 2011), recapitulatie

De rodebuikfase

Voor de aanmaak van nieuwe opperhuidcellen zal de bloedstroom door de lederhuid toe moeten nemen, en 'bloost' de slang. Het begin van de vervelfase kenmerkt zich dan ook door een rode verkleuring van de buikhuid, de 'rodebuikfase' (RB in foto 1). Door de sterke pigmentatie van de buitenste laag cellen van de lederhuid en omdat de opperhuid van de buik helder is doordat deze geen melanine pigment bevat, is dit blozen alleen zichtbaar op de van lichtgekleurde pigmenten voorziene delen van de buikhuid, (NB in foto 1). Zelfs daar is dit blozen vooral in de beginfase door de dichte pigmentatie nog maar met moeite te zien. Op flanken en rug is dit blozen helemaal niet waar te nemen, mede door de melanine pigmentatie van de epidermale hoornlaag (Verveen, 2007a, 2010).

Cell growth during ecdysis was investigated with lightness measurements on daily colour scans of the abdomen recorded between December 2001 and mid July 2002 (Verveen, 2007b, 2011). The changes in colour caused by the accompanying variations in dermal blood flow appeared to be difficult to determine via lightness measurements. This paper deals with the results of an improved measurement technique.

Epidermal cell growth (Verveen, 2007b, 2011), recapitulation

The red belly stage

The growth of new epidermal cells increases the demand for oxygen and nutrients. The corresponding increase of the dermal flow of blood causes the snake to 'blush'. The renewal phase thus starts with a reddish discoloration of the abdomen, the so-called 'red belly' stage (photo 1: RB). The heavy pigmentation of the uppermost layer of dermal cells makes it possible to observe this stage only on parts with light-coloured dermal pigments and also exhibiting a clear melanin-free epidermis. These conditions exist only on the boa's belly (NB in photo 1). But even there the high density of the light coloured pigment granules makes it difficult to observe the blush, especially during its early stages. The blush can not be seen on flanks and back, also because of the additional epidermal melanin pigmentation (Verveen, 2007a, 2010).

De blauwebuikfase

De combinatie van het blozen met de erop volgende groei van epidermale cellen die hun eigen blauwgrijze melkkleur vertonen, resulteert in een roze fase (PB in foto 1) die vervolgens overgaat in de veel beter zichtbare 'blauwebuikfase' die wordt veroorzaakt door de in intensiteit toenemende troebele blauwgrijze verkleuring van de donkere buikvlekken (foto 1: BB). Dit geldt ook voor de blauwgrijze verkleuring van de op elk oog liggende schub. Tegen de achtergrond van de lichte buikvlekken is deze verkleuring nauwelijks zichtbaar.

De nieuwe epidermale cellen vormen na verhoorning de nieuwe opperhuid. Op de flanken en de rug is ook deze verkleuring nauwelijks te zien. Op het moment van de verhoorning tot de β -keratienelaag verdwijnt de blauwgrijze verkleuring voor een groot deel haast op slag.

Dit proces kan worden gevolgd aan de hand van metingen van de helderheid van de donkere buikvlekken (Verveen, 2007b, 2011). Hieruit zijn twee significante kleurcomponenten te destilleren. De eerste is de 'blauwebuikcurve' (de blauw ingekleurde helderheidscurve in figuur 1) die de ontwikkeling van de helderheid beschrijft (de intensiteit van de troebele verkleuring). Deze komt overeen met de dikte van de nieuwgevormde laag levende cellen.

NB. Het begrip 'helderheid' duidt niet op de doorzichtigheid maar op de hoeveelheid wit. Hoe witter de kleur is, dus hoe troebeler, des te groter is de gemeten hoeveelheid wit en dus de helderheid. In het vervelproces duidt afname van de helderheid op verhoorning en de daarbij horende toegenomen doorzichtigheid van de buikopperhuid en van de oogschilden. Deze troebele kleur wordt dus sterker naarmate de laag nieuwe cellen dikker is en zwakker naarmate die tijdens het verhoornen weer dunner wordt. Deze verkleuring is elders niet makkelijk zichtbaar vanwege de in de opperhuid aanwezige melanine. Het enige

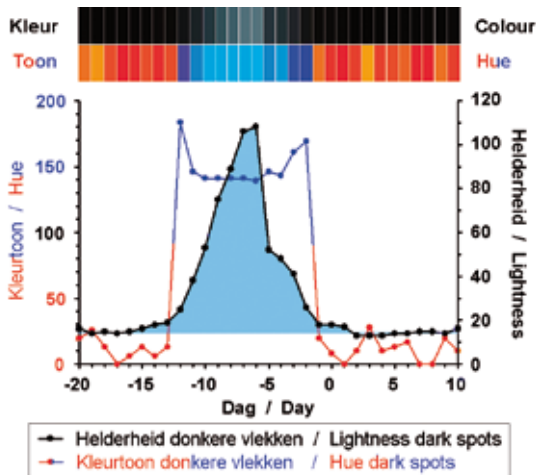
The blue belly stage

The combination of blush and the blue-grey milky colour of the growing living epidermal cells initially creates the impression of a pink belly (PB in photo 1). Continuing cell proliferation then creates an increasingly milky turbid blue-grey discoloration, especially of the dark spots on the abdominal skin; this results in the much better visible 'blue belly' stage (photo 1: BB) as well as in the grey eyes stage of the eye caps. Later on the largest part of the new epidermal cells transforms quickly (i.e. within 24 hours) into the β -keratin layer of the new epidermis. As a result, the largest part of the blue-grey colour clears all of a sudden. Epidermal melanin on flanks and back effectively masks the visibility of the colour changes of renewal.

This process can be monitored on the dark abdominal spots with the use of two colour components (Verveen, 2007b, 2011). The first component is the 'blue belly curve' (figure 1. The area of the lightness curve coloured in with blue). It describes the development of lightness L (the intensity of the milky blue grey coloration) and corresponds with the thickness of the layer of newly formed living cells).

Note that the amount of lightness L does not represent transparency but describes the amount of white, thus of cloudiness. So transparency increases when cloudiness decreases. Lightness intensity grows, therefore, with the increase in thickness of the layer of cells and shrinks when the number of living cells decreases because of their transformation into keratin. This applies to the abdominal epidermis and the eye caps. This change in lightness is not easily visible in the melanin containing epidermis elsewhere. There we only observe a slight darkening of the skin.

The second component describes the changes in hue (figures 1 and 6: the orange-and-blue coloured curve plus the corresponding hues pictured in figure 1).



Figuur 1. De kleurcurven van de donkere buikvlekken. Oranje en hemelsblauw: de verandering van de kleurtoon van de donkere buikvlekken. Zwart met blauwe opvulling: de blauwebuikcurve: de verandering van de intensiteit van de troebele verkleuring van de donkere buikvlekken. De laatste curve beschrijft het dikteverloop van de levende nieuwe opperhuidcellen. Het uiterlijk van de kleur van de donkere buikvlekken staat op de bovenste rij balken afgebeeld, de bijbehorende kleurtonen staan daar onder. Alle krommen in deze en volgende figuren zijn gemiddeld over vier vervellingen. De oogkromme in figuur 2 is gemiddeld ten opzichte van de verveldag (dag 0), de overige krommen zijn gemiddeld ten opzichte van de dag van de steile afval van de blauwebuikcurve (dag -5, met vervellingen op dag 0 ± 1) (Verveen, 2007b)

Figure 1. Colour curves of the dark abdominal spots. Orange and blue-green: change of hue of the dark abdominal spots. Black with filled in blue: the blue belly curve, i.e. the change of lightness (cloudiness) of the dark abdominal spots. This curve describes the thickness of the layer of new and still living epidermal cells. Bars: daily aspects of the colour of the dark abdominal spots (above) and their corresponding hue (lower row).

All curves in these figures are averages of four ecdysis cycles. The grey eyes curve in figure 2 was averaged with respect to sloughing day 0, the other curves were averaged with regard to the day of steepest decline of the blue belly curve (day -5, with the corresponding ecdyses occurring on day 0 ± 1) (from Verveen, 2007b, 2011)

wat wij daar waarnemen, is een wat doffe verkleuring van het dier.

De tweede component (de oranje- en blauwgekleurde kleurtooncurve in figuur 1 en 6, plus de in figuur 1 afgebeelde bijbehorende kleurtonen) geeft de ontwikkeling van de kleurtoon weer. Hoewel al een

The amplitude of the blue belly curve starts to increase about three days before the blue hue of the living new epidermal cells becomes measurable. At that moment, the hue curve of the dark abdominal spots crosses the blue belly curve. This occurs at about day 13 ± 1 before sloughing. The hue of the dark abdominal spots then changes from orange-like into some kind of blue indicating the presence of living cells. The reverse change of hue occurs about one day before the boa sheds its skin.

The intensity of the milky-blue discoloration corresponds with the thickness of the proliferating epidermal cell layer. It is measured by the amplitude of the lightness component of the black abdominal spots (the true blue belly curve, i.e. the blue curve in figure 1 and other figures).

The decrease of the milky discoloration occurs in three stages. At 5 ± 1 days before actual shedding occurs lightness decreases sharply within a single day. Then follows a much slower and shoulder-like decrease towards day -1 ± 1, i.e. about one day after sloughing, when a much smaller shoulder appears that lasts till day -2 ± 1, so *until several days after the shed* (which occurs on day 0 ± 1). The two humps correspond with the formation of cells followed by their transformation into the fatty mesos layer and the α-keratin layer (figure 6).

The grey eyes curve

A process comparable with that of the blue belly curve - the creation of new cells followed by keratin formation - but perhaps of a simpler shape, applies to the eye caps (the 'grey eyes curve', coloured grey in figure 2). The rising part of the blue belly curve precedes that of the grey eyes curve by about two days, while the decrease of the grey eyes curve follows the blue belly curve after about one day. Because of the late occurrence of eye cap renewal as well as its shorter duration one may infer that the state of the eye caps determines the actual moment of sloughing (Verveen, 2009a).

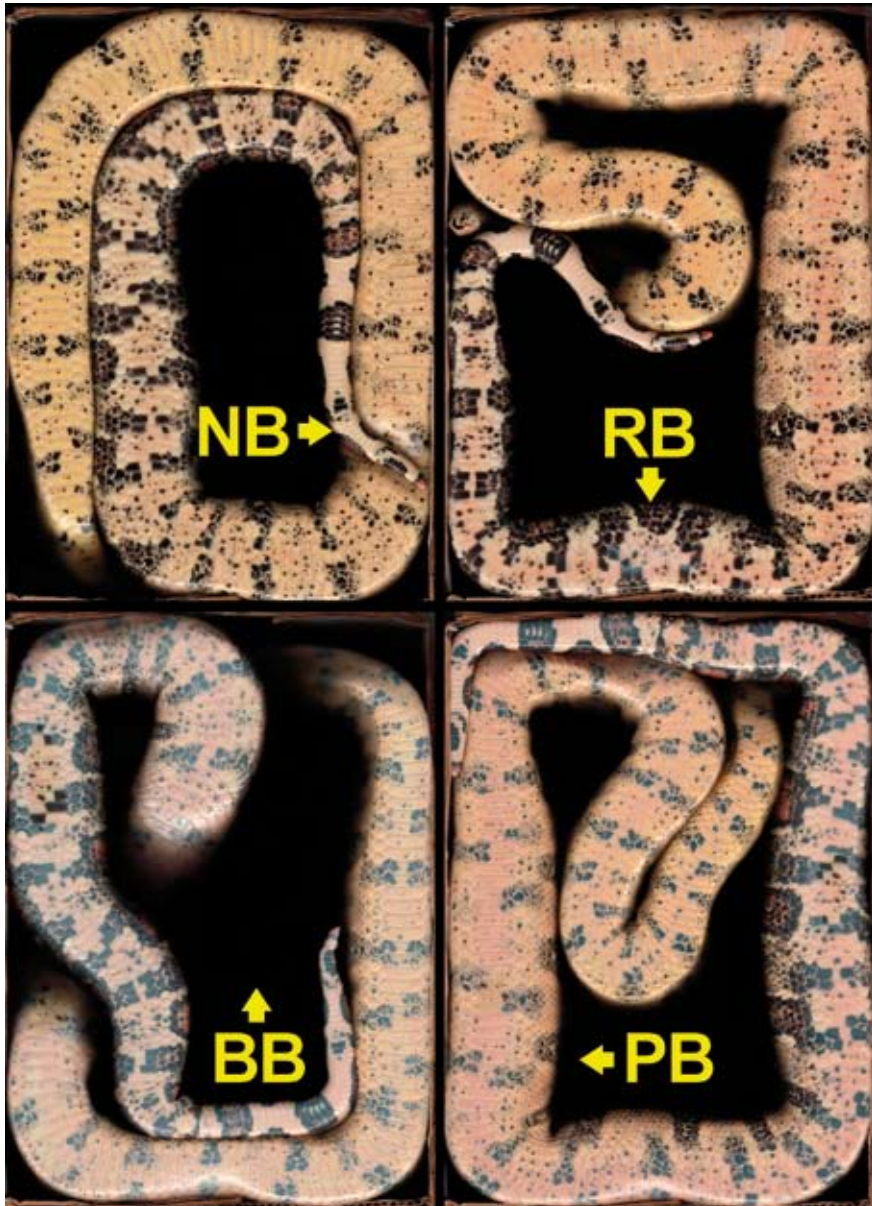


Foto 1. Karakteristieke kleurenscaans van de buik tijdens de vervelcyclus van een *Boa constrictor*. Vanaf linksboven met de klok mee (pijlen): de 'normale' buik NB (20 april 2002, opname tussen twee vervellingen in); de rode buik RB, met name in de middellijn (8 april 2002); de roze buik PB ('pink belly', 11 april 2002); en de blauwe buik BB (13 april 2002)

Photo 1. Abdominal colour scans characterising the ecdysis cycle of a *Boa constrictor*. Clockwise from top left (arrows): resting cycle NB, 'normal' belly (scan of April 20th, 2002), other scans: renewal cycle RB, red belly, especially on the midline region (April 8th, 2002); pink belly PB (April 11th, 2002); and blue belly BB (April 13th, 2002)

dag of drie tevoren de intensiteit van de blauwebuikcurve toeneemt, is de blauwe tint van de nieuwe levende opperhuidcellen pas meetbaar vanaf het moment dat de kleurtooncurve van de donkere buikvlekken op dag 13 ± 1 vóór de vervelling de helderheidscurve kruist. De kleurtoon van de donkere buikvlekken verandert dan plotseling van oranjeachtig in een soort blauw. Dit duidt op de aanwezigheid van levende opperhuidcellen. De meetbaar blauwe kleurtoon verdwijnt ongeveer een dag vóór de vervelling plaatsvindt.

De intensiteit van de troebele verkleuring vormt een maat voor de dikte van de laag nieuwe en levende opperhuidcellen. Deze is te meten via de helderheidscomponent van de kleur (de eigenlijke blauwe buikcurve, de blauwe kromme in figuur 1 en volgende figuren): hoe troebeler de verkleuring is, des te groter is de gemeten helderheid.

Vanaf dag 5 ± 1 vóór de eigenlijke vervelling vermindert de vertroebeling in drie stappen. De snelle, binnen een dag optredende sterke daling van de helderheid wordt gevolgd door een schoudervormige verdere daling tot ongeveer één dag na de vervelling (dag -1 ± 1) wanneer een nieuwe, veel lagere schouder verschijnt, die duurt tot dag -2 ± 1 , dus *duidelijk ná de eigenlijke vervelling* op dag 0 ± 1 . De twee schouders komen overeen met de vorming van cellen en hun transformatie in de vetachtige mesoslaag en de onderliggende β -keratinelaag (figuur 6).

De grijze-ogencurve

Een met de blauwebuikcurve te vergelijken proces van celvorming en verhoorning, maar mogelijk eenvoudiger van vorm is dat van de oogschubben (de 'grijze-ogencurve', de grijsgekleurde curve in figuur 2). De oogschubben vertroebelen pas enkele dagen later en hun opheldering treedt ongeveer een dag na het helder worden van de donkere buikvlekken op. Hieruit kan men concluderen dat het vermoedelijk de staat van de oogkapjes (de oogschubben) is die

The red belly curve

Recapitulation (Verveen, 2007b, 2011)

I had measured the colours on the abdominal scans taken from January 14th, 2002 on, and for each scan on four standard locations on the lower abdominal scutes (photo 2, insert). I used the place of minimum lightness on each of two dark spots as well as of maximum lightness on each of the two light abdominal spots to measure the colour data (red R, green G and blue B as well as their equivalents hue H, saturation S and lightness L).

From the analysis of these data, I concluded that the blue belly curve adequately described the above-related development of the milky grey discoloration of the dark abdominal spots and thus of cell proliferation.

The hue component of the light abdominal spots measured by means of maximum lightness was suggestive of the presence of a change in skin redness caused by the change in blood flow necessary for the formation of new epidermal cells. However, the extracted hue component curve varied too much and was too fickle (figure 13 in Verveen, 2007b) to be of use for a dependable observation of details of the flow of blood through the underlying parts of the epidermis.

A better measuring method

The behaviour of the earlier obtained hue values suggested the presence of a measurable colour component related to epidermal blood flow. So it made sense to optimise the measurements with respect to hue. To this end I investigated the originally marked parts of each of the two light abdominal spots (photo 2) again, this time for the point at which blood colour was maximal. This implied a search for maximal redness, thus for the minimum hue value since a hue equalling zero indicates pure red. To reduce the effects of local pigment variability I set the size of the tip of the pointer (the

het moment bepaalt dat de slang de oude opperhuid afstroopt (Verveen, 2009a).

De rodebuikcurve

Recapitulatie (Verveen, 2007b, 2011)

Het onderzoek naar de kleurveranderingen tijdens de vervelfase werd uitgevoerd aan de reeds eerder beschreven kleurencans van de buik van een anderhalf jaar oude *Boa constrictor* (2). Voor de eigenlijke kleurmeting (op de scans van 14-1-2002 tot 14-7-2002) werden standaardgebieden in twee donkere en twee lichte vlekken op de buikschubben in het achterste deel van de buikhuid uitgekozen (foto 2, insertie). Hierin werden destijds beide typen buikvlekken die plekken op kleur (rood R, groen G, blauw B, en kleurtoon K, verzadiging V en helderheid H) bemonsterd die wat de lichte buikvlekken betreft de grootste helderheid vertoonden en voor de donkere buikvlekken de laagste helderheid.

Na de verwerking van deze gegevens bleek dat de blauwebuikcurve het verloop van de helderheid de hierboven beschreven ontwikkeling van de vertroebeling van de donkere buikvlekken en dus van de celgroei goed weergaf.

Voor de lichte buikvlekken wees de kleurtoon component uit de metingen van de maximale helderheid op de voor de aanleg van de nieuwe opperhuid benodigde verandering van de doorbloeding. De verkregen kleurtooncurve varieerde echter te sterk en te grillig (figuur 13 in Verveen, 2007b) om uit deze metingen details over het proces van de doorbloeding van de onderliggende delen van de leerhuid te weten te komen.

Een betere meetmethode

Omdat het uit de helderheidsmetingen volgende gedrag van de kleurtoon op een toegenomen doorbloeding wees, was het zinnig de metingen optimaal ten opzichte van de doorbloeding uit te voeren. Daartoe werd binnen de vroeger al gemarkeerde delen van de lichte buikvlekken (foto 2) naar

colour measuring 'pipette') at its maximum of eleven times eleven pixels (graphics editor Paint Shop Pro®). At the area of maximal redness (therefore with a minimal value of hue), I recorded all colour components. This resulted in two sets of R, G and B values as well as their H, S and L equivalents for each of the two spots, per day.

For each day, I averaged the two values of each colour component of the light abdominal spots. I then calculated the average value for each corresponding day of the four series of renewal stages and defined the corresponding day with respect to the day on which lightness of the dark abdominal spots collapsed (Verveen, 2007b, 2011). Its day number I set at -5 plus or minus one day before sloughing day. In this representation sloughing occurred, therefore, on day 0 ± 1 . I then plotted the graphs with respect to time in days on the horizontal axis (figure 3). The vertical axes show the values of the respective colour components.

Results of the hue measurements of the light abdominal spots

I concluded from the graphs that saturation S and lightness L hardly showed any systematic variation (figure 4). A slight downward trend was visible for the three colour components (figure 3). The fluctuations in the data were too large to enable an easy interpretation of the changes. This was different for the hue component H, for which the fluctuations from day to day were much smaller (the red curve in figure 4). Although the values for H still varied between 27 (yellow-orange) and 15 (orange-red), a relatively small range, a distinct pattern emerged, even despite the dominant orange hue of the dermal pigments.

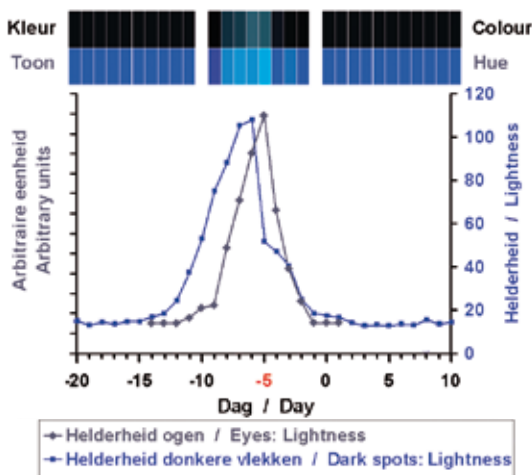
In order to study the development of hue with time, I needed to define a measure for redness. Taking into account that a value of zero for hue indicates pure red, I defined redness by the subtraction of hue H from its maximal value measured here as 27, so redness equals $27 - H$. This reversed

die plaatsen gezocht waar het door de onderhuid stromende bloed het sterkst doorschemerde. Op de voor de lichte buikvlekken vroeger al vastgelegde plaatsen werd daarom niet meer de helderste plek opgezocht, maar juist die plaats waar de tint, dus de kleurtoon, het meest naar rood neigde (de laagste waarden uit de kleurtoonschaal had: zuiver rood heeft de kleurtoon nul). Om de variabiliteit in meetresultaten te verminderen werden de metingen uitgevoerd met de maximale grootte van de punt van de aanwijzer (de kleurmeter of 'pipet'), te weten 11 bij 11 pixels (beeldbewerkingsprogramma Paint Shop Pro®). De op die plek gemeten waarden van de kleurcomponenten werden dan genoteerd. Dit resulteerde in één reeks R-, G-, en B-waarden, en hun equivalenten K, V en H voor elk van de twee lichte buikvlekken per dag.



Foto 2. Overzicht van de buik van een boa met het standaard meetgebied (groot vierkant). Inset: meetgebied vergroot, met de plaatsen waarin gezocht werd naar de maximale helderheid (in de vierkantjes op de donkere vlekken links) respectievelijk minimale waarde van de kleurtoon (vierkantjes op de lichte buikvlekken rechts). Zowel de donkere als de lichte vlek worden telkens door hetzelfde buikschild bedekt

Photo 2. Abdominal scan with standard measuring area indicated (square). Insert: measurement locations for maximal lightness (windows on the two dark abdominal spots) and for the minimal value of hue (windows on the two light abdominal spots). Note that one abdominal scute covers both kinds of spots



Figuur 2. De grijze-ogencurve, de helderheidcurve voor de ogen (zwart, codering in arbitraire eenheden) met ter vergelijking de blauwebuikcurve (donkerblauw). De balken erboven beelden de kleuren van de ogen (bovenste rij) en de bijbehorende kleurtonen (tweede rij) per dag af. Details zie figuur 1

Figure 2. Lightness curve for the eyes (black, coded in arbitrary units). The blue belly curve is drawn for comparison (dark blue). Bars: daily aspects of colour (upper row) and hue (second row) of the eyes. For further information see figure 1

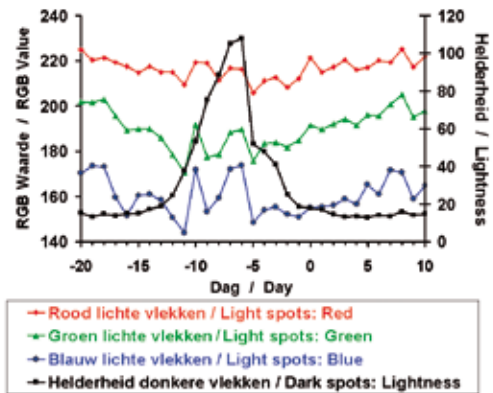
the curve of figure 4 in such a way as to become directly comparable with the blue belly curve. Figure 5 shows the result with redness plotted on the left axis against the day of the renewal stage on the horizontal axis. The right axis depicts the amplitude of the blue belly curve. The daily averages of the observable colours of the light abdominal spots are visible in the upper row (Colour) with their accompanying hues below (Hue).

Per dag werden de kleurcomponenten voor de twee lichte buikvlekken gemiddeld. Voor de vier vervelcycli werd het verloop ook weer per overeenkomstige dag gemiddeld, en wel voor elke component met betrekking tot de dag waarop de helderheid van de donkere buikvlekken het sterkst inzakte (Verveen, 2007b, 2011). Deze dag werd dag -5 genoemd. Dit wil zeggen dat dit plotseling weer donkerder worden van de donkere buikvlekken vijf dagen plus of min één dag vóór de vervelling optrad. De vervelling trad dus op dag 0 ± 1 op. De dagnummers van de vervelfase werden in de figuren op de horizontale as uitgezet (figuur 3). Op de verticale assen staan de waarden van de bekeken kleurcomponenten aangegeven.

Het resultaat van de kleurtoon gecentreerde metingen aan de lichte buikvlekken

Uit de zo verkregen grafieken bleek dat de verzadiging V en de helderheid H nauwelijks varieerden (figuur 4), terwijl er tijdens de vervelfase een lichte daling waarneembaar was voor de drie kleurcomponenten (figuur 3). De variaties ervan bleken te sterk te zijn om de grafieken makkelijk te interpreteren. Voor de kleurtoon K waren de variaties daarentegen gering (de rode kromme in figuur 4) en leek er van een duidelijke samenhang met de vervelcyclus sprake te zijn. De waarden van de kleurtoon K varieerden tussen 27 (geeloranje) en 15 (oranjerood). De eigen oranje pigmenten van de lichte vlekken van de buikhuid waren in deze metingen dus duidelijk aanwezig.

Om de samenhang met de vervelcyclus goed te kunnen bestuderen, werd een 'maat voor de roodheid' gedefinieerd (fel rood heeft de kleurtoon K gelijk aan nul) door hiervoor de grootste gemeten waarde (27) van de kleurtoon K te gebruiken zodat roodheid = $27 - K$. Hierdoor werd het beeld van het gedrag van de kleurtoon (de rode curve uit figuur 4) omgekeerd en direct vergelijkbaar met de blauwebuikcurve. Het resultaat werd in de grafiek van figuur 5 op de linker as uitgezet tegen de dag van de vervelfase op de horizontale as, terwijl voor



Figuur 3. Minimale kleurtoonmetingen. Tijdsverloop van de curven van de drie kleurcomponenten R, G en B (rood, groen en blauw), gemiddeld over vier verschillende vervelcycli ten opzichte van dag -5, het moment dat de blauwebuikcurve fors inzakt. Ter vergelijking is ook het gemiddelde verloop van de helderheidsvariatie van de donkere buikvlekken aangegeven (de hier zwart gekleurde blauwebuikcurve)

Figure 3. Minimal-hue measurements. Time course of the curves of the three colour components. R, G and B (red, green and blue), averaged over four sloughing cycles and with respect to day -5, the day on which the steep drop of the blue belly curve occurs. The lightness curve of the dark abdominal spots (the blue belly curve, here drawn in black) is drawn in for comparison

The red belly curve

The increase with time of the curve depicting dermal redness (figure 5) implies an increase of the flow of blood through the dermis. It precedes the similar rise of the blue belly curve by about three days. Upon the rise to the top, a decrease follows in several stages corresponding with the successive decreases of the blue belly curve. It starts with a sudden and relatively large reduction in redness, thus in dermal blood flow, on day -5, coinciding with the similar decrease of the blue belly curve. A much slower decline in redness thus of blood flow occurs during the following days. This decrease evolves in two stages, probably corresponding with the two shoulders of the blue belly curve. Figure 5 depicts the resulting *red belly curve*.

de blauwebuikcurve de intensiteit op de rechter as werd uitgezet. Bovenaan staan de gemiddelde waargenomen kleuren van de buik (rij: kleur) en de bijbehorende kleurtönen (rij: toon).

De rodebuikcurve

Het van links naar rechts oplopen van de kromme die de roodheid beschrijft (figuur 5) betekent dat de buikhuider roder wordt naarmate het dier verder in de vervelfase komt. Dit houdt in dat de doorbloeding van de leerhuid toeneemt. De kromme loopt ongeveer drie dagen vóór op de blauwebuikcurve. Omgekeerd betekent het omlaag gaan van deze curve in de tweede helft van de vervelfase dat de buikhuider minder rood wordt. Dit betekent dat de doorbloeding van de lederhuid afneemt. Ook deze teruggang verloopt in meerdere fasen. Een snelle en vrij grote terugval op dag -5 valt samen met dezelfde teruggang van de blauwebuikcurve. Dit wordt gevolgd door een langzamer teruglopen tijdens de erop volgende dagen, mogelijk ook in twee stappen die dan met de twee schouders van de blauw buik curve kunnen corresponderen. Het resultaat is de *rodebuikcurve* die in figuur 5 is afgebeeld.

Kijken naar de buikkleur (figuur 5)

Bij het kijken naar de kleur van de buik blijkt dat voor de troebele verkleuring van de zwarte buikvlekken (rij 'Kleur' in figuur 1) de kleurtoon inderdaad blauw wordt (rij 'Toon' in deze figuur) en de naam 'blauwe buik' dus terecht is gekozen. De blauwe tint is de tint van de eigen melkkleur van de levende nieuwe huidcellen van de slang (zie foto 8B in Verveen, 2007a en 2010:). Ook de blauwe tint van de levende doorschijnende cellen van oog en oogkapje wijst hierop (kleurtoon in figuur 2).

Voor de lichte buikvlekken (kleurreeksen in figuur 5) is bij de kleurtoon (onderste rij ervan) zo op het oog wel wat rode verkleuring waar te nemen. Maar uit de vergelijking van de kleuren en de grafieken in de figuren 1, 2 en 5 blijkt dat de kleurmetingen en hun

Visual inspection of the abdominal colours (figure 5)

After visual inspection of the daily changes in colour of the dark spots of the abdominal skin (figure 1: bars Colour), I concluded that the bluish change of the dark spots is true since their hue jumps into as well as out off the blue range (figure 1: bars and graph Hue). The name 'blue belly' is, therefore, quite appropriate. Their blue is the hue of the living skin cells of the snake (see photo 8B in Verveen, 2007a and 2010) as is the blue hue of the living translucent cells of the eyes and eye caps (figure 2).

The hue of the light abdominal spots (figure 5: Hue bars) does show some visually observable changes in redness. From the comparison of colours and data presented in figures 1, 2 and 5, follows that the graphic representation of the colour measurements presents a much clearer and much better interpretable picture of the development of hue in time than is possible by direct visual observation of the changes in colour.

Details of the colour changes of the light abdominal spots are difficult to see (colour bars in figure 5). Observation of a suspended part of the abdomen may give a better result (photo's 4 and 5 in Verveen, 2007a, 2010). Blood flow may be hampered by compression of the blood vessels in the abdominal skin when the animal lies on the surface of the colour scanner. We may depend on the colour scan, however, since its exposure is standard and independent of the properties of the environment. Colour measurements are, therefore, more reliable than visual inspection of the skin colours as such.

Interpretation

1. Blood flow through the abdominal skin (figure 5)

From the behaviour of the red belly curve (figure 5) follows that the redness range of the light abdominal spots though small (figure 4) still shows a distinct pattern. Its upstroke runs parallel to the blue belly curve and precedes it by about three days.

grafische voorstellingen een duidelijker en beter te interpreteren beeld van het gebeuren geven dan uit de directe visuele waarneming mogelijk is.

Voor de huidskleur zelf (bovenste reeks in figuur 5) is de rode buik maar lastig waar te nemen. Het is mogelijk dat de bloedvaten wat beter doorstromen, als een deel van de buik vrij in de lucht hangt (foto's 4 en 5 in Verveen, 2007a, 2010). Daardoor kan een rodere indruk ontstaan dan wanneer het dier op de buik ligt, iets wat dus ook op de kleurencoder het geval is. Een kleurencoder is echter betrouwbaar, omdat de belichting niet van de omstandigheden afhangt. Het is nog weer eens duidelijk dat uit de kleurmetingen een betrouwbaardere beschrijving volgt dan uit het kijken naar de kleuren mogelijk is.

Interpretatie

1. Doorbloeding van de buikhuid (figuur 5) Hoewel het bereik van de rodebuikcurve betrekkelijk smal is (figuur 4), is het verloop duidelijk zichtbaar (figuur 5). De rodebuikfase treedt ongeveer drie dagen vóór de blauwebuikfase op en loopt er evenwijdig mee omhoog.

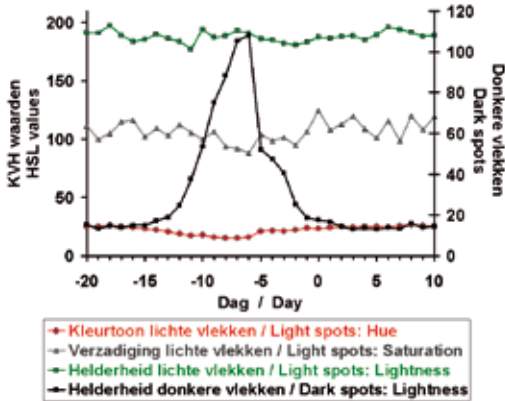
Uit het verloop van de rodebuikcurve blijkt dat de lichte plekken van de buikhuid tijdens het groeien van de nieuwe cellen van de opperhuid - dus tijdens de blauwgrijze verkleuring van de donkere buikvlekken - hun oranjerode tint houden. Dit betekent dat op de lichte plekken de bloedkleur overheerst boven de melkkleur van de nieuwe huidcellen. Dit is ook duidelijk op de buikscans te zien (foto 1 rechtsboven en -onder: respectievelijk RB en PB). De oorzaak hiervan is dat de lichte vertroebeling boven op de al lichte huidskleur niet duidelijk is te zien noch te meten, het beeld zelfs donkerder kan maken (zie figuur 4 in Verveen, 2007b, 2011). Dit houdt in dat de kleur van de eigen lichte pigmenten in de bovenste cellagen van de lederhuid het kleurbeeld blijft overheersen.

From the behaviour of the red belly curve, it follows that the light abdominal spots retain their reddish hue during the growth of the new epidermal cells. This happens despite the blue-grey colour that the proliferating cells show when seen against the background of the dark abdominal spots. For the light abdominal spots, this implies prevalence of blood colour over the colour of the newly formed epidermal cell layer. This also follows from direct observation of the abdominal skin in this situation (photo 1, upper right and lower right scans RB and PB respectively). Against the background of the light abdominal spots, the lightness component of the new cells may even darken somewhat. This component is, therefore, difficult to see and to measure (see figure 4 in Verveen, 2007b, 2011). This implies that the colours of the light pigments of the upper cell layers of the dermal skin are predominant.

From the initial development of the red belly curve follows that the increasing flow of blood through the skin precedes cell growth (expressed by the steep increase of the blue belly curve) by about three days. This observation definitively extends the duration of the renewal stage forward into range 1c (figure 6).

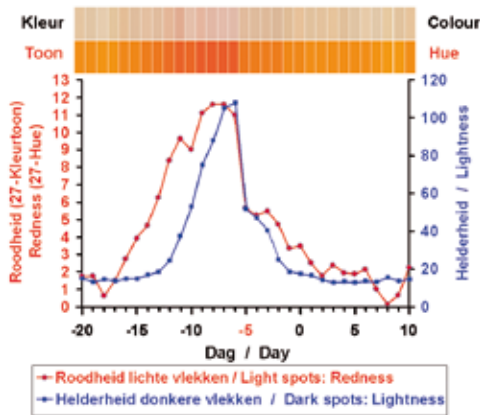
The term 'pink belly' is probably based on the bluish impression of the dark abdominal spots occurring together with the reddish coloration of the light abdominal spots and may, therefore, occur after the initial three-day long red belly stage. Observed from a distance the visual effect of the 'pixel-mixture' of the differently coloured regions generates the pink belly impression (photo 1: PB).

The collapse of the blue belly curve - implying that a large part of the new epidermal cells all of a sudden change into β -keratin - coincides with a collapse of the red belly curve. Dermal blood flow, therefore, also decreases suddenly during β -keratin formation. Both curves then decrease at a much lower rate and in two steps ('shoulders'),



Figuur 4. Minimale kleurtoonmetingen. Tijdsverloop van de K, V en H curven (kleurtoon, verzadiging en helderheid) voor een boa constrictor, gemiddeld over vier verschillende vervelcycli. Ter vergelijking is ook de hier zwart gekleurde blauwebuikcurve aangegeven

Figure 4. Minimal-hue measurements. Time course of the H, S and L curves (hue, saturation, and lightness) averaged over four sloughing cycles. Curves are to be compared with the blue belly curve (black)



Figuur 5. De rodebuikcurve, de kleurtooncurve voor de lichte buikvlekken (rood), waarbij de gemeten kleurtoon is getransformeerd naar roodheid (zie de tekst). Deze curve beschrijft de doorbloeding van de onder de opperhuid gelegen lederhuid. Ter vergelijking is de bijbehorende blauwebuikcurve van de naast de lichte buikvlekken gelegen donkere buikvlekken afgebeeld (donkerblauw). Bovenste rijen: het uiterlijk van de kleur van de lichte buikvlekken (boven) en de kleurtoon (eronder), elk weergegeven als gemiddelden per dag

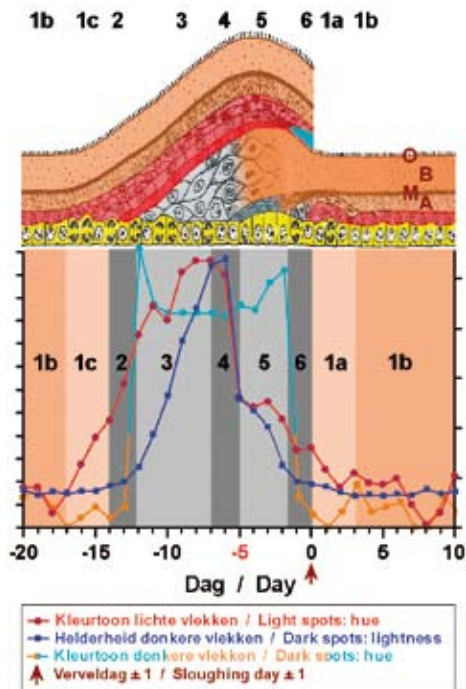
Figure 5. The red belly curve, i.e. the redness transformed hue curve of the light abdominal spots (red) (see text). The curve depicts the amount of blood flowing through the underlying dermis. The blue belly curve (dark blue) is added for comparison. Upper rows: the appearance of the colour of the light abdominal spots, above, with the corresponding hues below

down towards the resting state of the epidermis. This means that after the initial collapse the remaining living new epidermal cells grow and change in two slower steps into fatty keratin and α -keratin respectively and that blood flow shows a similar decrease pattern down to the level belonging to the true ('perfect') resting state of the epidermis.

From the data of the grey eyes curve follows that the renewal process of the bloodless eye caps 'goes its own way'. The grey eyes curve runs parallel with the blue belly curve (figure 2) and thus with the red belly curve, but with a time delay and only with regard to its predominant shape. Hardly anything is visible of the existence of possible 'shoulders'. For detailed information on the eye caps more sets of ecdysis cycle records instead of codes are needed.

The hue of the eyes corresponds with the absence of blood flowing through the cornea and eye caps. It is the blue of living cells only (figure 2). The grey eyes curve follows the increase of the blue belly curve with a delay of about two days and follows its decline after one day. As compared with epidermal renewal elsewhere, eye cap renewal occurs late in the ecdysis stage and takes the shortest time to complete. This makes sense with regard to the impairment of vision. In this respect, we have to keep in mind that the grey eyes curve is an average, so its shape turns out to be somewhat broader than the original curves of each ecdysis cycle (Verveen, 2007b, 2011, figures 1, 2 and 3). It is also relevant to note that the submicroscopic structure of the eye caps is much less complex than that of the other scales and scutes (Verveen en Rouwkema, 2007).

Both the long tail of the red belly curve and the second shoulder of the blue belly curve extend about three days past sloughing day (figure 5). This implies that the newly formed epidermis still needs some postshed time to reach the true resting state (Maderson, 1985, p. 538).



◀ **Figuur 6.** Grafiek (onderste helft): De kleurcurven van de vervelcyclus: de rodebuikcurve (rood, kleurtoon-transformatie), de blauwebuikcurve (donkerblauw, helderheid) plus de bijbehorende kleurtoon curve (oranje en lichtblauw), en de grijze-ogencurve (grijs, helderheid).

De assen zijn indicatief. Zie de figuren 1, 2 en 5 voor de actuele waarden. Tijd in dagen ten opzichte van de vervelling op dag 0 (± 1 , pijl).

Bovenste gedeelte: Diagram van de ontwikkeling van de opperhuid van slangen en hagedissen gedurende iets meer dan één volledige vervelcyclus. Naar de tekening die Landmann (1975, *Israel Journal of Zoology* 24, 99-135) op basis van de studies van Maderson en medewerkers samenstelde. De tekening is afkomstig uit Maderson 1985 (blz. 538) en werd met toestemming van de *Israel Science Journals* door de schrijver (AAV) overgenomen, gemodificeerd en ingekleurd.

Legenda:

Geel: basale cellaag of kiemlaag. Hieruit groeien de nieuwe opperhuidcellen. Bruin: hoornlaag, met buitenhuidje (Oberhäutchen) O, β -keratinelaag B, waterimpermeabele mesos laag M en α -keratinelaag A.

Rood: voor de splitsing verantwoordelijke lagen die samen 'het vervel complex' worden genoemd. Uit de onderste, iets donkerder roodgekleurde laag hiervan ontstaat het nieuwe Oberhäutchen.

Grijsblauw: cellen die de hoornlaag zullen vormen. Hierin zijn de drie (wat verschillend getinte) qua formatie en ligging in plaats en tijd te onderscheiden componenten van de te vormen hoornlaag al te herkennen.

IP, 1: Interfase, met rijpingsstage 1a, echte interfase 1b (variabel in duur) en inleiding tot de vervelstage 1c.

2 - 6: Vervelfase, met door Maderson gebruikte stages 2 tot en met 6 (zie de tekst), die onderling min of meer arbitrair zijn begrensd

Uit het verloop van de rodebuikcurve kunnen wij concluderen dat het optreden en het stijgende verloop ervan en dus van de doorbloeding van de huid ongeveer drie dagen vóórloopt op de celgroei zoals die zich in de sterk stijgende blauwebuikcurve en de bijbehorende kleurverandering uit. De vervelfase begint dus inderdaad al eerder, in stage 1c (figuur 6).

Dat men over *roze buik* spreekt ligt waarschijnlijk aan het ná het driedaagse begin met de rode buik verder tegelijk aanwezig zijn van de roodachtige verkleuring van de lichte buikvlekken en de geleidelijk toenemende blauwe verkleuring van de donkere buikvlekken. Op enige afstand zal de waargenomen kleur dan door 'pixelmenging' een licht parse, dus roze indruk maken (foto 1: PB).

Op de dag waarop de blauwebuikcurve plotseling sterk inzakt - wat er op wijst dat de nieuwe opperhuid flink verhoort - zakt ook de rodebuikcurve dus de rode verkleu-

Figure 6. Graph: Colour curves of the ecdysis cycle: the red belly curve (red, hue-transformation), the blue belly curve (dark blue, lightness) with its accompanying hue curve (orange to light blue, hue), and the grey eyes curve (grey, lightness). Axes in arbitrary units. For actual values see figures 1, 2 and 5. Time in days with respect to sloughing day 0 (± 1 , arrow).

Upper picture: Diagram of the development of the squamate epidermis including one full shedding cycle.

After a drawing by Landmann, 1975, *Israel Journal of Zoology* 24, 99-135, based on data by Maderson et al and published in Maderson, 1985, p. 538. With permission from the *Israel Science Journals* reproduced, modified and coloured by the writer (AAV).

Legend:

Yellow: basal layer or stratum germinativum, out of which grow the new epidermal cells.

Brown: keratin layers: β -keratin layer B of which the surface is called the Oberhäutchen O, water impermeable 'mesos' layer M, and α -keratin layer A.

Red: shedding complex. Its lowest part, coloured a darker red, is responsible for the formation of the Oberhäutchen.

Grey blue: cells generating the epidermal (keratin) layers. The three components ultimately forming the B, M and A layers are recognizable by their differences in structure and spatiotemporal development.

1: Resting phase, with post-shedding resting stage 1a, perfect resting stage 1b (of variable duration) and late resting stage 1c.

2 - 6: Renewal phase, with more or less arbitrary stages as indicated by Maderson (see text).

ring van de buikhuid fors in. Dit betekent dat er op het moment van de vorming van β -keratine een flinke afname van de doorbloeding optreedt. Zowel de rode als de blauwebuikcurven zakken vervolgens langzamer en in twee stappen ('schouders') verder in. Dit houdt in dat de meeste nieuwgevormde en te vormen opperhuidcellen in twee langzame stappen verder verhoornen tot de vette mesoslaag en de onderliggende α -keratinelag en dat de bloedvoorziening parallel daaraan verder daalt tot het voor de rustende huid normale activiteitsniveau van de echte tussenfase.

Uit de grijze-ogencurve volgt dat de niet doorbloede buitenlaag van de ogen hun eigen weg volgen. Wel verloopt deze kromme parallel aan de blauwebuikcurve en dus ook aan de rodebuikcurve (figuur 2), maar met enige vertraging en alleen met betrekking tot het overheersende gedrag ervan. Van schouders is in het verloop van de oogcurve weinig tot niets te zien. Reeksen betere opnamen (in plaats van codes) van het gedrag van de oogkapjes zijn echter nodig om hier zekerheid over te krijgen.

De afwezigheid van doorbloeding van het hoorrvlies en oogkapjes volgt ook uit de kleurtoon, die overal de kleur van levende cellen aanduidt (figuur 2) met afwezigheid van het rood van het bloed. De troebele verkleuring van de oogschubben volgt het verloop van de blauwebuikcurve met een vertraging van een dag of twee, en zakt ongeveer een dag later in. Dit proces duurt dus het kortst, wat voor het zien gunstig is. Hierbij moeten wij bedenken dat de duur van de gemiddelde grijze-ogencurve door de variatie in optreden ten opzichte van de blauwebuikcurve wat breder is dan per oog per vervelcyclus het geval is (Verveen, 2007b, 2011, figuren 1 tot en met 3). Het is in dit kader van belang te bedenken dat de submicroscopische structuur van de cellen die de oogkapjes vormen veel eenvoudiger is dan die van de schubben en buischilden (Verveen en Rouwkema, 2007).

2. Blood flow, cell growth and keratin formation as related to the histology of ecdysis (figure 6)

In his beautiful and detailed studies of the histology of the reptilian integument Maderson (1985) analysed the development of epidermal histology during the ecdysis cycle. Landmann recapitulated his results in a beautiful drawing. An adaptation of it is drawn in figure 6, together with Maderson's division in stages. Stage 1 forms the resting phase, while stages 2 up to and including 6 are mutually more or less arbitrarily limited stages of the renewal phase. I refer to my first paper in this series for details on epidermal histology (Verveen, 2009b).

Now follows a discussion of the results of the colour measurements in relation to the histological structure of the epidermis.

Stage 1c

At 'the end of the resting phase' (stage 1c in figure 6) the rise of the red belly curve signals an increase of the flow of blood through the dermal skin (see also photo 1, top right). The slight increase in the intensity of the blue belly curve indicates the beginning of cell growth.

From Landmann's drawing of the cellular structure of the epidermal skin during the ecdysis cycle follows that growth starts with the so-called shedding complex: the cells that form the structure involved in loosening the old skin from the new (the light-red layers in figure 6). These cells form the bottom layer of the (to be) sloughed skin.

Stage 2

Cell proliferation increases considerably during stage two. The slope of the blue belly curve accelerates while the change of hue from orange into blue has not yet taken place. Now the cells forming the lower part of the shedding complex, the Oberhäutchen layer proliferate (coloured a darker red in figure 6). This layer is the precursor of the new outer epidermal layer, the 'Oberhäutchen' (O in figure 6).

De wat uitgerekte 'staart' van het lage deel van de rode en de tweede schouder van de blauwebuikcurve blijft zichtbaar tot een dag of drie na de vervelling (figuur 5). Dit duidt erop dat na de vervelling de nieuwe opperhuid nog wat tijd nodig heeft om gereed te komen (Maderson, 1985, blz.538).

2. Doorbloeding, celgroei en verhoorning in relatie tot de weefselstructuur (figuur 6)

Maderson (1985) bestudeerde de weefselstructuur van de opperhuid van reptielen in detail. Zijn fraaie histologische werk over de vervelling bij slangen en hagedissen werd door Landmann in een dito tekening samengevat. Een bewerking van zijn tekening staat in figuur 6 afgebeeld. Ook staan de door Maderson gebruikte fasen van de cyclus hierbij. Fase 1 is de interfase, terwijl stages 2 tot en met 6 onderling min of meer arbitrair begrensde delen van de vervelfase vormen. Voor de details ervan verwijs ik naar mijn eerste artikel in deze reeks (Verveen, 2009b).

Nu volgt een bespreking van de resultaten van de kleurmetingen in relatie tot de weefselstructuur van de opperhuid.

Stage 1c

Tegen 'het eind van de interfase' (stage 1c in figuur 6) neemt de doorbloeding van de huid toe wat blijkt uit het stijgen van de rodebuikcurve (zie ook foto 1, rechtsboven). Tevens is een lichte toename van de intensiteit van de blauwebuikcurve te zien. Dit duidt op beginnende celgroei.

Uit het bijgaande deel van de plaat van Landmann over de cellulaire opbouw van de huid tijdens de vervelfase volgt dat het hier de cellen van het zogenaamde 'vervel-complex' betreft (de lichtrood gekleurde lagen in figuur 6). Deze zijn bij de latere afsplitsing van de oude opperhuid betrokken als de onderste laag ervan.

Stage 2

Wanneer in stage 2 de celgroei toeneemt wat aan de toenemende helling van de

According to the present convention stage 2 marks the beginning of the renewal phase. In my opinion its beginning should be marked by the early increase of blood flow, so by what is now formally called stage 1c.

Stage 3

The blue hue of the new epidermal cells and the steep monotonous increase of the blue belly curve characterize stage three. These events may be associated with the precursor cells of the β -keratin layer B (grey coloured layer in figure 6). Blood flow still leads cell growth by about three days. It reaches its maximum value at the end of stage three.

Stage 4

The slowing down of the rise of the red belly curve thus of dermal blood flow announces, some two days in advance, the appearance of stage four; where the behaviour of the blue belly curve shows that the growth of precursor B-layer cells slows down. This stage ends all of a sudden with a large decrease of both the red and blue belly curves, thus also with a large decrease of the flow of blood through the skin. This phenomenon accompanies cell death by their transformation into the relatively robust β -keratin layer B (the upper blue-grey coloured layer changing into brown in figure 6).

Stage 5

Stage five concerns the first shoulder-like decrease in both red and blue belly curves. These decreases in blood flow and cell number occur at a much slower rate. They accompany the perhaps still continuing growth and certainly the transformation of the precursor 'mesos' cells into the lipid α -keratin containing water resistant 'mesos' layer M (the dark grey coloured layer changing into a darker brown in figure 6). At the same time the 'shedding complex' cells start to degenerate into the slimy fluid layer aiding the separation between old and new epidermis during stage 6.

blauwebuikcurve is te zien terwijl de omslag naar de blauwe kleurtoon nog niet heeft plaatsgevonden, ontstaat als eerste de cel-laag die het buitenhuidje (Oberhäutchen O in figuur 6) van de nieuwe opperhuid zal gaan vormen (de donkerder roodgekleurde laag in de figuur).

Volgens de conventie markeert stage 2 het eigenlijke begin van de vervelfase. In mijn ogen wordt het begin ervan door de toegenomen doorbloeding gegeven, dus door wat nu stage 1c wordt genoemd.

Stage 3

Stage 3 wordt door de blauwe kleurtoon gekenmerkt, evenals door de snelle eenparige stijging van de helderheid van de blauwebuikcurve, dus van de dikte van nieuw gevormde laag cellen. Deze verschijnselen zijn met de vorming van de levende cellen van de te vormen β -keratinelaaag B te associëren (de blauwgrijsgekleurde laag in figuur 6). De doorbloeding ligt nog steeds ongeveer drie dagen vóór op de celgroei en bereikt tijdens deze fase haar maximum.

Stage 4

De vertraging in de doorbloeding als weergegeven door de rodebuikcurve kondigt de een dag of twee later optredende stage 4 aan. Kenmerk van deze stage is de vertraging van de blauwebuikcurve, dus van de groei van met name de B-laag vormende cellen, gevolgd door de snelle afval van *beide* curven dus van zowel de doorbloeding als van het aantal levende cellen. Deze verschijnselen duiden op het afsterven van de nieuwe huidcellen door hun transformatie in de relatief harde β -keratinelaaag B (de overgang van de bovenste blauwgrijs gekleurde laag naar bruin in figuur 6).

Stage 5

Stage 5 wordt door de eerste schouder in de rode en blauwebuikcurven gekarakteriseerd. Deze langzamer verlopende dalingen in doorbloeding en in het aantal 'mesos'cellen hebben waarschijnlijk betrekking op de mogelijke doorgroei en zeker de

Stages 6 and 1a

The second shoulder of both colour curves marks stage 6. These shoulders represent the final decrease of blood flow and cell number to the values common to the resting phase. The old and the new epidermis now separate keeping a small layer of slimy fluid in between the separated layers. The viscous fluid sometimes contains pheromones (Kubie et al, 1978; Mason et al, 1989). It probably emanates from the dying shedding complex cells of the now opened zipper structure. Precursor α -keratin forming cells grow and then change into the relatively soft α -keratin layer A (figure 6: lower blue-grey coloured layer changing into brown). Although this stage, as well as the renewal period as such, ends with the actual act of shedding, both the physiological and the histological behaviour of the skin continues into the post-shedding resting stage 1a, the first and somewhat variable part of the resting phase (Maderson 1985: caption of figure 5 on page 538). This may account for the pattern of the slow decrease down to the resting level of the curves of stages 5 up to and including 1a (figure 6).

In closing

The investigations reported in this paper concern colour scans of the abdomen of two two-year-old Boa constrictor, taken daily during the months of January 2002 up to and including the first half of June 2002. It is quite remarkable that my findings are so consistent, taking into consideration that the observations extended from midwinter up until midsummer at latitude 52 degrees North, while the boa's lived in our sitting room in varying thermal circumstances, although with a relatively limited free choice of ambient temperature.

The interpretation of the curves as related to the histological studies by Maderson and the corresponding drawing by Landmann was aided by a single linear adjustment to the time axis of the histological drawing. The part starting with stage 2 up to and including the end of stage 6 (the complete renewal phase) could be fitted as a whole

voortgaande celdood via hun transformatie in de vethoudende α -keratinelaag (de van donkergrijs naar donkerbruin veranderend gekleurde 'mesos'laag M in figuur 6). In deze periode beginnen de cellen van het 'vervelcomplex' te veranderen in de slijmerige vloeistoflaag die essentieel is voor de in stage 6 optredende scheiding tussen de oude en de nieuwe opperhuid.

Stages 6 en 1a

Stage 6 wordt ingeluid door de tweede schouder van beide curven die de finale daling van huiddoorbloeding en van het celaantal tot op het niveau van de interfase beduiden. De oude en de nieuwe opperhuid splitsen zich, waarbij een dunne laag slijmerige vloeistof tussen beide lagen ontstaat. Deze vloeistof bevat soms feromonen (Kubie e.a., 1978; Mason e.a., 1989) en ontstaat vermoedelijk uit de afgestorven cellen van het vervelcomplex. Voorlopercellen van de α -keratinelaag A groeien en verhoornen tot deze relatief zachte α -keratinelaag (de in figuur 6 onderste blauwgrijsgekleurde laag die in een bruingekleurde laag overgaat). Hoewel de eigenlijke vervelling zowel stage 6 als de hele vervelfase afsluit, loopt zowel het fysiologische als het histologische gebeuren nog door in het begin van de interfase, stage 1a. De duur van deze stage is nogal variabel (Maderson 1985: onderschrift van figuur 5 op blz. 538). Deze variabiliteit zal verantwoordelijk zijn voor het variabele patroon van de langzame daling van de curven tijdens stages 5 tot en met 1a (figuur 6).

Tot slot

Dit onderzoek heeft betrekking op kleurencans van de buik van een paar twee jaar jonge boa's die gedurende de periode januari tot en met half juli 2002 dagelijks werden opgenomen. Het is opmerkelijk dat mijn bevindingen zo goed zijn te duiden, temeer daar deze periode reikte van midwinter tot midzomer op 52 graden noorderbreedte en de dieren in onze zitkamer leefden in variabele thermische omstandigheden waarin zij wel zelf de door hen gewenste omgevings-

to the corresponding graph of the physiologically interpretable colour curves (figure 6). No further adjustments were needed for the various stages to correspond to each other. The vertical scale of the drawing was amplified twice with regard to Landmann's original drawing, in order to increase its clarity.

The detailed correspondence between Maderson's description of the histology of the epidermis and my findings as given by the red and blue belly curves and their physiological interpretation (respectively as blood flow through the skin and as cell proliferation followed by keratin formation) prove to me that my observations are accurate and my interpretations true.

Note

This paper is a translation of the main part of A.A. Verveen, 2010. Keeping a pair of *Boa constrictor* as pets: 14. Ecdysis (6): Dermal blood flow. *Lacerta* 68 (4): 144-155. Translated by courtesy of the editors of *Lacerta*.

Summary

Keeping a pair of *Boa constrictor* as pets: Ecdysis (6): Dermal blood flow

Four instances of the renewal cycle of the abdominal skin of a *Boa constrictor* were mapped by daily colour scans (photo 1). The minimal values of the hue of two light abdominal spots were then measured as well as the maximal values of the lightness of two dark abdominal spots (photo 2). Eye cap cloudiness was separately encoded. The measurements resulted in the red belly curve (figure 5), the blue belly curve (figure 1) and the grey eyes curve (figure 2).

1. The red belly curve describes the changes in redness of the light-coloured sections of the abdomen of the snake and reflects blood flow through the skin. The blue belly curve describes the cloudiness of the dark-coloured abdominal regions and reflects the thickness of the layer of new and living epidermal cells. This also applies to the

temperatuur in meer of mindere mate op konden zoeken.

De interpretatie van de curven in relatie tot het histologische tijdsverloop van de vervelfase, zoals door Maderson werd beschreven en door Landmann getekend, was op een eenvoudige manier te realiseren. In figuur 6 werd de histologische tekening met behulp van maar één verandering van de lineaire tijdschaal zó op die van de fysiologisch geïnterpreteerde kleurcurven geplaatst, dat het begin van stage 2 tot en met het eind van stage 6 (dus de hele vervelfase) precies op elkaar paste. Er waren geen aanpassingen nodig om de tussenliggende fasen kloppend te maken. Wel werd de verticale schaal van de tekening twee keer vergroot om deze beter leesbaar te maken.

De gedetailleerde overeenkomst tussen de histologische bevindingen van Maderson en mijn bevindingen in de vorm van de rode- en blauwebuikcurven plus hun fysiologische interpretatie (respectievelijk als doorbloeding en als celgroei gevolgd door verhoorning), overtuigden mij van de correctheid van mijn waarnemingen en interpretaties.

Voetnoot

De inhoud van dit artikel komt voor een groot deel uit A.A. Verveen, 2010. Ervaringen met een paartje *Boa constrictor* als huisdier: 14. Vervellen (6): Doorbloeding van de huid. *Lacerta* 68 (4): 144-155. Overgenomen, gereviseerd en vertaald met toestemming van de redactie van *Lacerta*

Samenvatting

De vervelcyclus van *boa constrictor* was goed in kaart te brengen door dagelijks een kleurenscaan van de buikhuid te maken (foto 1). Hierin werden de minimale waarden van de kleurtoon van twee lichte buikvlekken opgemeten, evenals de maximale waarden van de helderheid van twee donkere buikvlekken (foto 2). De troebele verkleuring van

grey eyes curve. Note that the eye caps lack blood vessels, thus lacking a curve that corresponds with the red belly curve.

2. At the end of the resting phase (stage 1c in figure 6), the flow of blood through the skin increases while a slow and gradual increase of the blue belly curve occurs, indicating the growth of cells of the 'shedding complex'.

3. The cells of its lowest layer forming the Oberhäutchen of the new epidermal skin grow during the accelerating stage of the blue belly curve (stage 2, the start of the renewal stage).

4. Then follows a steep rise of the red belly curve, therefore of the flow of blood through the skin. The similar rise of the blue belly curve follows with a time delay of about three days (see also photo 1, bottom left). This part of the blue belly curve represents the growth of the new epidermal cells. These cells transform into the β -keratin layer B (stage 3). Some two days later the growth of cells forming the new eye caps becomes manifest by increased cloudiness as follows from the grey eyes curve (figure 2).

5. At about five days (plus or minus one day) before sloughing day, the sudden collapse of the blue belly curve signifies the rapid onset of keratin formation (stage 5 of the renewal stage). The accompanying and equally sudden collapse of the red belly curve shows the accompanying and just as drastic decrease of the flow of blood through the skin. These phenomena represent the reduction of the number of living cells by their transformation into the β -keratin upper layer of the new epidermis.

6. The onset of the similarly fast keratin formation of the eye caps occurs at the same time or up to one day later.

7. Cell formation followed by keratin transformation of the cells in the medial part of

de ogen werd visueel gecodeerd. Het resultaat wordt gegeven door de rode- en blauwebuikcurven (respectievelijk afgebeeld in de figuren 5 en 1) en door de grijze-ogencurve van figuur 2.

1. De rodebuikcurve beschrijft de roodheid van de lichtgekleurde delen van de buikhuid en weerspiegelt de mate van doorbloeding van de huid. De blauwebuikcurve beschrijft de intensiteit van de troebele verkleuring van de donkere delen van de buikhuid en weerspiegelt de dikte van de laag nieuwe levende opperhuidcellen. Hetzelfde geldt voor de grijze-ogencurve. Bedenk dat de oogkapjes geen bloedvaten bezitten. Daardoor missen zij een met de rodebuikcurve overeenkomende doorbloedingskromme.

2. Tegen het eind van de interfase (stage 1c in figuur 6) begint de doorbloeding van de huid toe te nemen. De lichte stijging van de blauwebuikcurve duidt op het begin van de groei, te weten de cellen van het 'vervel-complex'.

3. De cellen van de onderste laag hiervan die het buitenlaagje van de nieuwe huid zullen gaan vormen, worden tijdens de versnelde stijging van de blauwebuikkromme aangelegd (stage 2, het begin van de vervelfase).

4. De steile stijging van de rodebuikcurve en dus van de doorbloeding, wordt op een afstand van ongeveer drie dagen gevolgd door de blauwebuikcurve (zie ook foto 1, linksonder) die nu duidt op de ontwikkeling van de cellen die de β -keratinelaag B van de nieuwe opperhuid zullen vormen (stage 3). Weer een dag of twee later volgt de groei van de cellen die het nieuwe oogkapje zullen vormen. Dit proces wordt weergegeven door de grijze-ogencurve (figuur 2).

5. Stage 5 van de vervelfase, *de verhoorning* van de opperhuidcellen die de bovenste β -keratinelaag B van de opperhuid gaan vormen zet op 5 ± 1 dag voor de vervelling

the epidermis then generates the fatty water-resistant mesos layer (stage 5). Later on, the formation of the lower, α -keratin, layer of the epidermis (stages 6 and 1a) occurs in a similar way but somewhat slower. All this may be read off from the shoulders of the tails of the red and blue belly curves.

8. The cells of the shedding complex die at about stage 6. Their slimy and sometimes pheromone containing (Mason et al, 1989) content fills the space between the old and the new epidermis, so as to ease sloughing.

9. Actual sloughing (which marks the end of the renewal stage) occurs about five days after the transformation of epidermal cells into keratin (plus or minus one day) and about four days after the eye caps clear. Sloughing is, therefore, most probably determined by the state of the newly formed eye caps.

10. It takes a few more days (stage 1a) for the α -keratin layer of the new epidermal skin to reach the true resting state (stage 1b) as follows from the gradual decrease of the blue belly curve.

11. The red and blue belly curves and my physiological interpretation beautifully match the histological results of Mader-son (1985) as drawn by Landmann in 1975 (figure 6).

12. About three days have to be added to the duration of renewal of about fourteen days (Mader-son, 1985) given the lead time of the blood flow curve. The time needed for the final regeneration of the epidermis occurring after the actual moult has taken place should also be added. This means that renewal as such does not take two weeks but between 2.5 and 3 weeks.

English corrections:
Maureen Bleeker-Turner.

plotseling in, wat een forse daling van de blauwebuikcurve en dus van de hoeveelheid levende opperhuidcellen (die immers verhoornen) tot gevolg heeft. Op hetzelfde moment zakt de rodebuikcurve in wat op een daling van de doorbloeding tengevolge hiervan berust.

6. De verhoorning van het oogkapje zet tegelijk tot ongeveer een dag later in.

7. De celvorming gevolgd door verhoorning van de overige nog levende cellen in de onderste helft van de opperhuid die de waterwerende vette mesoslaag genereren (stage 5) en, wat later, de vergelijkbare ontwikkeling van de α -keratine laag (stages 6 en 1a) vindt wat langzamer plaats. Deze processen zijn te volgen aan de hand van de schouders van de rode en de blauwebuikcurven.

8. Omstreeks stage 6 verslijmen de cellen van het vervelcomplex, wat het komende afstropen van de opperhuid vergemakkelijkt. Deze slijmlaag kan feromonen bevatten (Mason e.a., 1989).

9. Op 5 ± 1 dag na het inzetten van de verhoorning van de nieuwe opperhuid vindt de eigenlijke *vervelling* plaats, het afstropen van de hele opperhuid. Het ongeveer vier dagen voor de vervelling optreden van de verhoorning van de oogkapjes markeert het eind van de vervelfase. Het moment van de vervelling wordt dus vermoedelijk door de rijpheid van de nieuwe oogkapjes bepaald.

10. De onder punt 7 beschreven vorming van de opperhuid gaat na de vervelling nog enkele dagen door (stage 1a), wat uit de voortgaande geleidelijke daling van curven, met name van de blauwebuikcurve, is af te lezen.

11. De uit de kleurencans volgende rode en blauwebuikcurven gevonden curven en mijn fysiologische interpretatie komen geheel overeen met de histologische beschrij-

Literatuur / References

Kubie, J.L., J. Cohen & M. Halpern, 'Shedding enhances the sexual attractiveness of oestradiol treated garter snakes and their untreated penmates'. *Animal Behavior* 26 (1978), 562-570.

Maderson, P.F.A., 'Some developmental problems of the reptilian integument'. In: C. Gans, F. Billet & P.F.A. Maderson, Eds. *Biology of the reptilia* (1985), 14 Development A., Chapter 7, 523-598.

Mason, R.T., H.M. Fales, T.H. Jones, J.W. Chinn, L.K. Pannell & D. Crews, 'Sex pheromones in snakes'. *Science* 245 (1989), 290-293.

Verveen, A.A., 2007a. 'Keeping a pair of *Boa constrictor* as pets: 10. Ecdysis (2). The colours of the skin'. *Lacerta* 65 (2007), 104-119.

Verveen, A.A., 2007a. 'Ervaringen met een paartje *Boa constrictor* als huisdier: 10. Vervellen (2). De kleuren van de huid'. *Lacerta* 65 (2007), 104-119.

Verveen, A.A., 2007b. 'Keeping a pair of *Boa constrictor* as pets: 11. Ecdysis (3). Colour changes of the renewal phase'. *Lacerta* 65 (2007), 150-167.

Verveen, A.A., 2007b. 'Ervaringen met een paartje *Boa constrictor* als huisdier: 11. Vervellen (3). De kleuren van de vervelfase'. *Lacerta* 65 (2007), 150-167.

Verveen, A.A., 2009a. 'Keeping a pair of *Boa constrictor* as pets: 13. Ecdysis (5). Irregular spatiotemporal origin and spread of the renewal stage'. *Lacerta* 67 (2009), 69-86.

Verveen, A.A., 2009a. 'Ervaringen met een paartje *Boa constrictor* als huisdier: 13. Vervellen (5): Ongelijkmatig optreden en verloop van de vervelfase'. *Lacerta* 67 (2009), 69-86.

Verveen, A.A., 2009b. 'Ecdysis cycle of a giant snake (*Boa constrictor*). 1. The epidermis'. *Litteratura Serpentina* 29 (2009), 172-183.

Verveen, A.A., 2009b. 'Vervelcyclus van een reuzenslang (*Boa constrictor*). 1. De opperhuid'. *Litteratura Serpentina* 29 (2009), 172-183.

vingen van Maderson (1985) en zoals getekend door Landmann in 1975 (figuur 6).

12. Uit de curven blijkt dat aan de histologische duur van de vervelfase tot aan de eigenlijke vervelling van gemiddeld veertien dagen volgens Maderson (1985) een drietal dagen van verhoogde doorbloeding voorafgaan., Bovendien duurt het herstel van de nieuwe opperhuid na afloop van de eigenlijke vervelling ook nog enkele dagen. Dit betekent dat de hele vernieuwing van de opperhuid een kleine drie weken in beslag neemt.

Verveen, A.A., 2010. 'Ecdysis cycle of a giant snake (*Boa constrictor*). 4. The colours of the skin'. *Litteratura Serpentina* 30 (2010), 110-135.

Verveen, A.A., 2010. 'Vervelfase van een reuzenslang (*Boa constrictor*). 4. De kleuren van de huid'. *Litteratura Serpentina* 30 (2010), 110-135.

Verveen, A.A., 2011. 'Ecdysis cycle of a giant snake (*Boa constrictor*). 5. Cell growth: The blue belly curve and the grey eyes curve'. *Litteratura Serpentina* 31 (2011), 136-163.

Verveen, A.A., 2011. 'Vervelfase van een reuzenslang (*Boa constrictor*). 5. Celgroei: De blauwebuikcurve en de grijze-ogencurve'. *Litteratura Serpentina* 31 (2011), 136-163.

Verveen, A.A. en J. Rouwkema, 2007. 'The iridescent epidermis of *Ba constrictor*'. *Litteratura Serpentina* 27 (2007), 117-136.

Verveen, A.A. en J. Rouwkema, 2007. 'De iriserende opperhuid van *Boa constrictor*'. *Litteratura Serpentina* 27 (2007), 117-136.



A.A. Verveen, 2012.
Vervelcyclus van een reuzenslang (*Boa constrictor*).
(6) Doorbloeding van de huid
Litteratura Serpantium **32** (3): 136-155

A.A. (Bert) Verveen, 2012.
Ecdysis cycle of a giant snake (*Boa constrictor*).
(4) Dermal blood flow
Litteratura Serpantium **32** (3): 136-155

© Copyright :

Creative Commons Licentie

volgens: / according to:

<http://creativecommons.org/licenses/by-nc-nd/3.0/>

berust bij: / belongs to:

Litteratura Serpantium & A.A. Verveen

Zie: / See:

<http://www.verveen.eu/Page002PublicDomain.htm>

Men mag de inhoud van dit artikel gebruiken mits er adequaat naar wordt verwezen (zie hierboven) en dat het in de bijbehorende lijst van publicaties wordt opgenomen, dit alles naar goed wetenschappelijk gebruik.

Bij het publiceren van een foto of grafiek moet de auteur ervan in het onderschrift worden vermeld.

This paper may be used, but it is, of course, understood that any use of the work mentioned in this paper will be adequately referred to (see above), as well as mentioned in the list of references accompanying such a publication, on paper or for a different medium, according to good scientific and public usage.

The author of a picture or graph should be mentioned in the caption too.