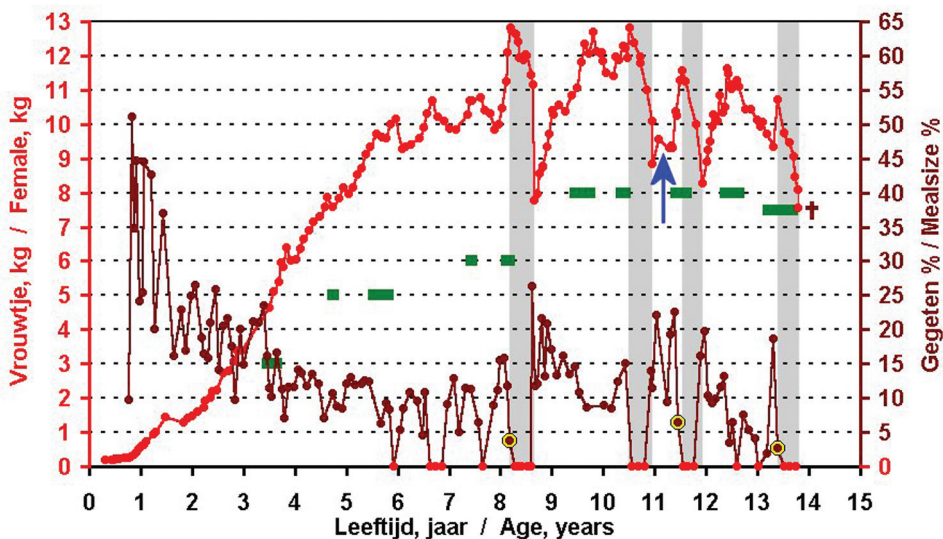

Figuur 1/ figure 1

D OOD VAN TWEE 14 JAAR OUDE *BOA CONSTRICTOR*

Deel 1: Een vrouwtje dat drachtig leek te zijn

D EATH OF TWO 14 YEAR OLD *BOA CONSTRICTOR*

part1: A seemingly pregnant female

A.A. Verveen, Poelwaai 3, NL 2162 HA Lisse. a.a.verveen@wanadoo.nl


Mijn veertien jaar oude, bijna drie meter lange *Boa constrictor*-vrouwtje stierf plotseling vroeg in de middag van 13 februari 2005.

Dit vrouwtje was de meest communicatieve boa die ik ooit heb gehad en haar verlies was daarom een zware klap voor

A.A. Verveen, Poelwaai 3, NL 2162 HA Lisse. a.a.verveen@wanadoo.nl

My fourteen-year old, and nearly three meters long, female *Boa constrictor* died all of a sudden early in the afternoon of February 13th, 2005.

This snake was the most communicative boa I had ever kept and her sudden death was a heavy blow. I had only



mij. Het was mij pas enkele dagen daarvóór duidelijk geworden dat zij ernstig ziek was. Ik had het eerder kunnen weten, als ik niet in verschillende valkuilen terecht was gekomen, valkuilen die ik hier zal beschrijven.

Zwangerschappen

Ondanks eerdere paringen (de groene balkjes in figuur 1) werd het in mei 1991 geboren vrouwtje pas in 1999 drachtig (de eerste lichtgrijze balk in figuur 1). Zij was toen ruim 8 jaar oud. Erna werd zij nóg twee keer drachtig: in 2001 en 2002 (grijze balken in figuur 1). Steeds vertoonde zij hetzelfde gedragspatroon: tijdens een periode met paringen stopte zij met eten en bleek dan drachtig te zijn.

Het voedsel bood ik haar om de vijf tot zes weken uit de hand aan (Verveen, 2001), ook wanneer zij vastte (rode nulwaarden van de bruine lijn in figuur 1). Twee van de drie keer at zij duidelijk veel minder, voordat zij alles weigerde (figuur 1, geel omcirkelde rondjes).

Na de geboorte van de jongen voerde ik haar vaker, zodat zij weer op gewicht kon komen. Dit bijvoeren kon door een vervelling worden vertraagd. Na de tweede dracht werd het bijvoeren tijdelijk onderbroken (figuur 1, blauwe pijl), omdat zij tijdens de troebele fase van een vervelling een grote schaafwond op haar buik opliep door over houtspanen in een te nauwe spleet te kruipen. Zij werd heel ziek, verloor veel vocht uit de grote schaafwond en dronk veel. Ik was bang dat zij er aan dood zou gaan, maar dank zij de adviezen van onze dierenarts Dirk Becking uit Den Haag/Honselersdijk genas zij goed en snel.

known that she was quite ill for a few days. In hindsight I could have known this much earlier but I had fallen into several traps, which had prevented me noticing her illness. In this paper I describe these experiences in detail.

Gestations

The female *Boa constrictor* was born in May 1991. Despite much earlier mating attempts (green bars in figure 1) her first gestation occurred in 1999, when she was already eight years old (the first grey bar in figure 1). Other gestations took place in 2001 and in 2002 (grey bars in figure 1). Her pattern of behaviour was typical: when she declined all food during a mating period she appeared to be carrying young.

I used to feed her by hand, at intervals of about six weeks (Verveen, 2001). I also kept to this schedule when she declined food (red coloured zero-values of the brown-coloured graph in figure 1). The pattern of her feeding behaviour remained the same during each gestation: she declined all prey until after she had given birth (Verveen, 2003). Only during two out of her three gestations did she "signal her state of being" by the consumption of a relatively small amount of food before she started her fast in earnest (figure 1, yellow encircled circles).

I increased her feeding frequency after she gave birth, to let her recover her weight. Additional feeding was sometimes delayed by ecdysis, however. After her second gestation, feeding was interrupted for a longer period of time (figure 1, blue arrow) because of a quite large graze on her belly. She obtained this



Wanneer zij honger had, maakte zij dat op verschillende manieren kenbaar.

1. Meestal klom zij tegen de glazen schuifdeuren van het terrarium op, waarmee zij mij duidelijk maakte dat zij eruit wilde. Zij kreeg dan haar zin, tenzij het te laat op de avond was. Ik plaatste haar dan eerst in de badkamer, omdat dit signaal ook kon betekenen dat zij urine of ontlasting wilde maken. Na een verblijf van ongeveer drie kwartier in de badkamer, mocht zij door ons huis kruipen, waarna zij op één van haar voorkeursplaatsen in hinderlaag ging liggen (jachtgedrag), of uit zichzelf weer het terrarium inkroop. Vaak eindigde zij onder een kast of diepe stoel, maar dikwijls bleef zij ook bij een raam in de buurt van de vogelvoederplaats liggen en keek de tuin in.

2. De tweede manier om haar honger kenbaar te maken, was door mij met haar kop te volgen wanneer ik langs het terrarium liep.

3. Een variant hiervan trad op wanneer zij erge honger had. Zij maakte mij dat dan duidelijk door naar mij toe te kruipen en mij lang strak aan te kijken. In dit laatste geval legde ik direct een aantal ratten te ontdooien, om haar die de volgende avond stuk voor stuk te overhandigen. Zij bleek dan altijd een forse eetlust te hebben.

Wanneer zij drachtig was, verdwenen deze signalen volledig, afgezien van haar 'vraag' elders urine te mogen lozen.

Haar 'vierde dracht'

Tussen 18 juli 2004 en 18 januari 2005 paarde zij dikwijls met haar mannetje (figuur 1). Na een forse maaltijd van negentien procent van haar eigen

wound during an ecdysis cycle, by crawling over wood chips into too narrow a space.

She became very ill, lost much fluid out of the wound and drank a lot. I feared for her life but thanks to the advice of our veterinarian Dirk Becking, she healed quickly.

When hungry, she communicated this to me with the use of quite different signals:

1. Usually, when she was not very hungry, she indicated that she wanted to leave the terrarium by moving up and down along the two glass sliding doors of the terrarium. I then placed her in the bathroom at first, since she might need to urinate or defecate instead of hunt. About an hour later I opened the door to let her to crawl about our house. This often ended with her staying on one of her favourite 'hunting' spots, looking through a window to a bird feeding area in our garden, or under a cupboard or chair but she sometimes crawled back into her terrarium after she had finished her exercise.

2. Her second signal occurred when she was really hungry. She then followed me with her head when I passed by her terrarium.

3. When she was very hungry she used to crawl towards me and then to gaze at me for longer periods of time. On such an occasion I immediately took a proper amount of rats out of the freezer to thaw. I then fed her by hand on the following evening. She always appeared to be ravenous on such occasions.

Gestation abolished her hunger signals. Only occasionally did she want to get out



Foto 1 / Photo 1

gewicht op 29 augustus 2004, at zij bij de volgende gelegenheid, op 24 september, maar heel weinig: slechts 2,7 procent (gele omcirkeling rechts in figuur 1). Alle volgende aanbiedingen, op 4-11-2004, 5-12-2004 en 27-1-2005 wees zij af. Ook vertoonde zij geen van haar gebruikelijke hongersignalen. Dit gedrag was kenmerkend, omdat zij zich tijdens haar drie vorige drachten precies zo had gedragen: eerst veel eten om extra aan te komen, gevolgd door vasten.

Zij viel af. Dit was ook voor haar gebruikelijk, alleen was het wel zorgelijk dat haar uitgangsgewicht lager was dan de vorige keren het geval was: nu 10,7 kg, tegen 12,7 kg, 12,4 kg en 11,6 kg tijdens de vorige drie drachten (figuur 1). Zij lag veel op de flink warme plek onder

of her terrarium to deposit urine in our bathroom.

Her 'fourth gestation'

She was observed to frequently mate with her male during the period between July 18th, 2004 and January 18, 2005 (figure 1).

She had a hearty meal of about nineteen percent of her weight on August 29th, 2004, followed by a quite small meal on September 24th when she ate only 2.7 percent of her bodyweight (final yellow circle in figure 1). She then declined food on all following presentations (November 4th and December 5th, 2004 and January 27th, 2005). She also showed none of her usual hunger signals. This behaviour was typical for each of her previous ges-





Foto 2a (boven), foto 2b (onder) / Photo 2a (above) Photo 2b (under)



een houten 'deken' van 50 bij 50 cm die op vier tien centimeter korte pootjes boven op de verwarmingsmat stond (foto 2b).

Op 24 januari bleek zij op haar rug te liggen (foto 1). Dit vond ik alarmerend, tot ik in Ross' en Marzec's boek (1990, blz. 71) las, dat het aannemen van ongebruikelijke houdingen zoals het liggen op de rug mogelijk het meest karakteristieke en opvallende teken van een zwangerschap is. De daarop volgende dagen nam zij dikwijls zo'n houding aan. In het achterste deel van haar buik waren dan ook wat verhevenheden te zien die op de aanwezigheid van eieren schenen te wijzen (bruine pijlen in foto 2a). Ook zijn hier de verdikte buikschubben van de genezen buikwond op zichtbaar (blauwe pijl in foto 2a). Op 29 januari leek zij een rode verkleuring van de buik te tonen, die suggereerde dat een volgende vervelling op komst was (foto's 2a en 2b). Wanneer zij op haar buik lag, was het duidelijk dat het achterste deel ervan breder was (foto 3), wat ook op de aanwezigheid van nageslacht zou kunnen wijzen. Haar vervellingpatroon leek ook op dat bij haar vorige drachten. Toen vervelde zij 59 en 121 dagen (dracht 1), 75 en 152 dagen (dracht 2) en 76 en 128 dagen na de laatste forse maaltijd. Nu gebeurde dit 42 en 99 dagen erna. De rode kleur van haar buik verscheen op de 127ste dag van haar vasten en suggereerde een weliswaar derde vervelling, maar die viel wel binnen de tijd die uit de vorige drachten was af te leiden.

Vanaf 12 december 2004 dronk zij vaker, zonder de bijbehorende urine te produceren. Dit gedrag had zij ook tijdens haar vorige drachten vertoond en ik vermoed

tations: accepting several hearty meals (in this case only one), followed by a long-duration fast. She lost weight. This had also happened during each of her pregnancies now but it caused me some concern, since she started with a weight of only 10.7 kg. This weight was less than she had at her earlier pregnancies, which she had started with weights of 12.7, 12.4 and 11.6 kg, respectively (figure 1).

She spent most of her time on the spot above the largest heating mat, which was covered by a 50 by 50 centimetre wooden 'blanket'. It stood on ten centimetre long legs, above the warm region (photo 2b).

On January 24th, she was seen to lie on her back (photo 1). This was rather alarming, until I read Ross and Marzec's statement that the adoption of unusual positions, such as lying on the back, is "perhaps the most characteristic and striking indication of pregnancy" (1990, p. 71). She repeatedly assumed such positions during the following days. The caudal part of her abdomen showed some slight elevations suggesting the presence of (young-bearing) eggs (brown arrows in photo 2a). The healed scutes from the mentioned graze are also visible (blue arrow in photo 2a). This picture as well as photo 2b shows a reddish coloration of her belly, noted on January 29th, which was suggestive of the start of a sloughing cycle. When she laid on her belly, the caudal part of the belly became broadened (photo 3), also suggesting the presence of potential offspring.

Her sloughing pattern was comparable to that of her former pregnancies. Ecdysis



dat het vocht diende om de jongen meer ruimte binnen in hun eivlies te geven. Vanwege al deze observaties was ik er van overtuigd dat zij weer drachtig was.

Aangezien zij tijdens de vorige drachten respectievelijk 158 dagen na de laatste kleine maaltijd, 180 dagen na een fors maal en 162 dagen na weer een klein maal had gevast, verwachtte ik dat de jongen tussen 2 februari en 25 februari 2005 zouden worden geboren, met een mogelijke uitloop naar 5 maart (Verveen, 2003).

Problemen

Omstreeks 12 januari kreeg zij twee keer kort na elkaar een aanval van krampen over haar lijf. Omdat elke aanval maar ongeveer een minuut duurde en dit beeld zich verder niet herhaalde, leek het een voorbijgaande toestand te zijn geweest. Bovendien gedroeg zij zich steeds heel rustig en liet zich makkelijk benaderen. Ook bij het verschonen van het terrarium kon ik haar zonder problemen verplaatsen.

Vanaf 4 februari begon zij met een stijgende frequentie toenemende hoeveelheden urine te lozen en veel te drinken. Vanaf 9 februari werd de urine steeds kleurlozer en de stank ervan nam sterk af. Tenslotte leek het puur water te zijn, alsof ze haar drinkbak had omgegooid. Op 9 februari wilde ik op het vloerkleed van onze huiskamer een foto van haar dikke buik maken (foto 3). Toen ik haar daar naar toe droeg, hoorde ik klotsende geluiden in het achterste, wat verdikte deel van haar buik. Dit was alarmerend.

Daarom herhaalde ik het de volgende dag. Haar buik was wat minder dik maar

occurred on day 59 and 121 (first gestation period), 75 and 152 (second gestation) and 76 and 128 (third carriage) after her latest copious meal. Ecdysis this time occurred on days 42 and 99 after her final large meal. The red colour of the skin of her belly occurred day 127 of her fast. Although this indicated a start of a third sloughing cycle instead of two per pregnancy, its timing did correspond with the cycles that had been noted before.

From December 12th on, she drank more often, without a concomitant void of urine. Since this had also occurred during her former gestations, I assumed that she needed it to provide the young snakes with fluid to create space within their egg membranes. The mentioned observations convinced me that she was pregnant. During her former gestations she had fasted for 158 days after a small meal, for 180 days following a large meal and for 162 days following a small meal, respectively. From this data, I calculated the expected birth of her young to occur between February 2nd and 25th, 2005, with a possible extension to March 5th (Verveen, 2003).

Troubling signs

Two very short duration bouts of cramps, each lasting about one minute, occurred around January 12th, 2005. These did not recur and seemed, hence, to have been a passing phenomenon, especially since she remained quite peaceful and calm. Handling her to clean her terrarium did not seem to bother her at all, for instance.

Voiding urine in increasing amounts and with an increasing frequency and accompanied by drinking much water started on



Foto 3 / Photo 3

er waren nog steeds klotsende geluiden te horen.

Ernstig ziek

Het afwijkende patroon van haar urinelozingen, de afwijkende kleur en reuk ervan, plus de klotsende geluiden in haar buik, evenals de rode verkleuring van de buikhuid, waren alarmerend. Onze op reptielen ingestelde dierenarts voelde een zwelling in haar onderbuik, vermoedde een afsluiting van de darmen en liet röntgenfoto's maken. Daarop belde hij mij met de mededeling dat er een obstructie was te zien en dat hij vreesde dat zij dood zou gaan. Daarom verwees hij mij met spoed naar de afdeling Algemene Chirurgie van de Universiteitskliniek voor Gezelschapsdieren van de Faculteit der Diergeneeskunde te Utrecht.

February 4th. Her urine lost all colour and its stench also diminished starkly, especially from February 9th on. Her urine finally gave the impression of being the result of an overturned water dish.

On February 9th I wanted to take a picture of her distended belly with her lying on the carpet in our living room (photo 3). While I moved her about, clear sloshing sounds occurred in the caudal, widened, part of her belly. This was alarming, so I repeated the procedure on the next day. Her belly seemed to be somewhat less wide, but sloshing sounds were still present.

Severe illness

The combination of the deviation in the pattern of her urine depositions, the wrong coloration of her urine and the absence of its smell, together with the sloshing sounds in her belly as well as



Plotselinge dood


Op die 13e februari, net toen ik de afdeling Algemene Chirurgie zou bellen, wilde het vrouwtje voor het eerst sinds het begin van haar vierde dracht het terrarium uit. Ik schoof de schuifdeur voor haar neus open en zij stak voorzichtig haar kop en hals vrij ver naar buiten en bleef toen in deze houding liggen. Daarop belde ik en vertelde de chirurg het verhaal. Zij wilde in de agenda nagaan wanneer ik die middag kon komen en zij zou mij binnen 15 minuten terugbellen. Ik had de hoorn nog niet neergelegd, of mijn vrouw riep dat de slang vreemd deed.

Haar uitgestrekte hals en kop waren plotseling in een vreemde houding omlaag gevallen, terwijl de rest van haar lijf in het terrarium bleef liggen. Ik haalde haar snel uit het terrarium om haar op haar voorkeursplek in huis te leggen - met zicht op de tuin - en schrok hevig, want zij bleek helemaal verslapt te zijn. Ik legde haar voorzichtig op de uitgekozen plek. Zij tongelde daarop nog één keer, maar vertoonde verder geen tekenen van leven. Ook ademde zij niet meer. Daarop belde de chirurg en ik vertelde haar deze plotselinge en droevige ontwikkeling. Zij adviseerde mij het dier snel op haar warme plek terug te leggen en stelde voor het nakomen van de afspraak of het afzeggen ervan afhankelijk te laten zijn van het verdere verloop. Ik legde de geheel slappe slang voorzichtig terug en dekke haar warm af. Een uur later was er niets veranderd. Nog een uur later bleken haar onderlijf en staart al stijf te zijn, maar kreeg ik de indruk dat er nog leven in haar kop zat, waarop ik haar weer voorzichtig toedekte. Na weer vijf uur later bekeek ik haar op-nieuw. Zij was haast helemaal stijf, behalve de kop. De

the red discoloration of the caudal part of her belly was alarming. Our veterinarian who is familiar with reptile diseases felt a tumour in her lower abdomen and expected the presence of an obstruction in her bowels. X-rays of the region were made and confirmed the presence of an obstruction. Since he feared for her life he referred me with urgency to the department of General Surgery of the Department of Clinical Sciences of Companion Animals of the Faculty of Veterinary Medicine at Utrecht.

Sudden death

On that day, February 13th, just before I telephoned the department of General Surgery, the female boa indicated that she wanted to leave her terrarium. This was the first time since the onset of her "fourth gestation" that she did so. I opened the sliding glass door to let her go. She extended head and neck out of the terrarium and remained in this position for a longer stretch of time. I then called the surgeon at the department and told her the story. She needed to consult her agenda at what time the snake could be operated upon, on that very day, and she would call me back within fifteen minutes. Just when I put the receiver down my wife called to me, that something was wrong. While her body remained in the terrarium her neck and head had all of a sudden fallen down and into a strange kind of position, while the main part of her body still rested within her terrarium. I took her out of her terrarium and placed her on one of her favourite spots in the house, where she could look into the garden. To my alarm, she appeared to have lost all muscular tone. She flicked her tongue once but did not otherwise show any sign of life, nor did she breathe any-



pupillen leken nog op licht te reageren, dus dekke ik haar weer voorzichtig toe. Nog weer twee uur later bleek de lichtreflex te zijn verdwenen. Zij was nu echt helemaal dood. Daarop legde ik haar in een afgesloten plastic doos in de koude winterlucht om de afbraakprocessen af te remmen en belde de afspraak af.

Vragen

Omdat ik erg aan dit dier was gehecht, kon ik haar niet zomaar wegdoen. Maar ook niet, omdat ik een antwoord wilde zoeken op al de vragen die er na haar plotselinge dood door mijn hoofd speelden. Was zij wel of niet drachtig? Had zij inderdaad een darmafsluiting - vermoedelijk wel - en was die wel of niet door een operatie te verhelpen geweest? Wanneer heb ik welke verschijnselen gemist die mij eerder op de hoogte hadden kunnen brengen van wat er aan de hand was? Welke verschijnselen kwamen met elkaar overeen wat drachtigheid en darmafsluiting betreft en hoe kun je die valkuilen vermijden?

Sectie (foto's 4 - 6).

Om te pogen hierop antwoorden te krijgen, moest ik haar openmaken om te zien wat er met haar aan de hand was. Pas op 16 februari kon ik dit doen, maar het was gelukkig flink koud buiten, zodat de achteruitgang van haar organen werd afgeremd.

Aan hart, longen en lever leek niets te mankeren. Alle arteriën waren leeg en het bloed had zich in de holle aders en longaders verzameld. Pas na veel persen kon ik er niet meer dan 50 milliliter uit krijgen. Het was vloeibaar en bevatte geen stolsels, noch waren die elders te vinden. In beide eierstokken waren geen eieren

more. At that moment the surgeon called and I could only tell her about this sudden sad development. She advised me to quickly put the snake back onto her warm spot and to telephone later to cancel or keep the appointment, dependent upon further developments. I placed the completely flaccid boa back on her favourite warm spot in the terrarium and covered her carefully. Nothing had changed one hour later.

After another hour, the caudal part of her body and her tail had already stiffened. It seemed to me, however, that her head did perhaps still contain some life, for her pupils seemed to react to light, so I covered her carefully. I inspected her again after another five hours had elapsed. Nearly her whole body had stiffened, apart from her neck and head. Her pupils still seemed to react to light, however, so I covered her again with care. At the final inspection, after two more hours, it appeared that her pupils had lost their ability to react to light. Since she was quite dead now, I put her in a closed container outside in the cold of winter to preserve her for the time being and cancelled the pending appointment with the department of General Surgery.

Questions

I could not just get rid of her body because I had been very much attached to this boa. I also wanted to investigate it in more detail because of the many questions that kept cropping up.

Was she pregnant or not? Did she have an intestinal obstruction indeed -most probably yes- and could surgery have been effective if I had been able to discover her illness in time? Which signs



in aanleg te zien. In één eierstok zat ongeveer halverwege een glad, duivenei-groot, donkergekleurd gezwel. Later bleek dit een met bloed gevulde follikel te zijn. De eileiders waren leeg. Zij was nog niet uitgehongerd, want de twee vetlichamen in het achterste deel van haar lijf waren nog redelijk gevuld. De slokdarm en de maag zagen er goed uit. Zij waren helemaal leeg. De galblaas was bol en rond en zat vol donkergroene gal, die inmiddels de directe omgeving al groen had gekleurd. Deze bevatte geen galstenen. Het eerste, voorste deel van de dunne darm was sterk opgezet en met gas en vloeistof gevuld. De wand ervan was dun en sterk doorbloed, wat op grote activiteit wees. Het bij het openen van dit darmdeel ontsnapte gas was praktisch reukloos. Ook de darmvloeistof stonk niet en zag eruit als lichtgeel gekleurd water.

Het onderste deel van de dunne darm, het ileum, was bovenaan ook opgezet, maar die nam naar beneden toe af. Daarentegen voelde dit onderdeel stevig gevuld aan, waarbij de aard van de stevigheid toenam naarmate je dichterbij de dikke darm kwam. De wand ervan was evenzo stevig doorbloed en duidelijk dikker dan het voorste deel van de dunne darm. Na het openknippen bleek er bijna geen gas en weinig vloeistof in te zitten. Dit deel van de darm was daarentegen opgevuld met een geelbruine, hoornige massa die vrij stevig aan de darmwand vast leek te zitten. Hoewel er ook losse brokken in zaten, vormde het grootste deel dwarse balken over de hele breedte van de darmwand, onderbroken door er loodrecht op staande spleten (foto 5). De dikke darm zag er normaal uit en bevatte enkele donkergroene brokken ontlasting. De bovenkant ervan plus de blindedarm


and symptoms should I have acted upon much earlier? Which were comparable with those of a gestation? How could I have avoided the traps that had caused me to confuse disease with gestation?

Necropsy (photo's 4 - 6)

To be able to obtain at least some answers I had to look inside her. I could only perform the necropsy on February 16th but deterioration was slow since it was quite cold outside. Heart, lungs and liver appeared to be normal. The arteries were empty. The blood had collected within the caval, lung and portal veins. The total amount of blood collected from these veins was about 50 ml. It was fluid and without clots, nor were clots found elsewhere. Both ovaries seemed to be inactive and the oviducts contained no eggs.

One ovary showed a smooth and quite darkly coloured tumour about the size of a pigeon egg. Later on this tumour appeared to be a blood filled follicle. The oviducts were empty. She was not yet starving since her two fat-bodies were still reasonably well filled. Oesophagus and stomach were completely empty and well structured. The stone-free gallbladder was completely filled with dark-green coloured bile that had already stained the surrounding tissues. The anterior part of the small intestine was distended and filled with fluid and air. Their walls were thin but covered with many small and blood-filled vessels. Upon cutting into this part the vented gas did not smell, nor did the contents: a light yellow coloured watery fluid.

The distension of the distal part of the



waren ook met ontlasting gevuld (foto 6). De dunne darm eindigt zijdelings in het de bovenkant van de dikke darm (foto 6) en was vanuit die kant niet open te knippen, omdat het door de hier ondoordringbare hoornige massa was verstopt. Omdat de lever het bloed uit de darmen ontvangt en bewerkt, sneed ik die in fijne plakjes om naar ontstekingen te zoeken. Er waren echter geen ontstekingshaardjes in te vinden.

Doodsoorzaak

De directe reden voor haar ziekte en dood is nu duidelijk: een ontsteking van het slijmvlies in de wand van het hele ileum, waardoor de dunne darm over de helft van de lengte was afgesloten. Het was nu duidelijk dat deze toestand niet met het leven verenigbaar was. Als wij haar hadden laten opereren, had men haar op de operatietafel in moeten laten slapen, omdat het verlies van de darm niet met het leven verenigbaar was.

Haar dood zèlf moet het gevolg zijn van een hartstilstand, veroorzaakt door een onbalans van de elektrolyten in de extracellulaire vloeistof, met name het bloedplasma, dat op zijn beurt weer kwam doordat haar dunne darm die laatste dagen grote hoeveelheden natriumionen bevattend vocht produceerde (Skoczylas, 1978, blz. 645) om, vergeefs, te trachten de hoornige vezelmasa in het ileum op te lossen.

Een mogelijke ziekteoorzaak

Onderzoek door een bevriende patholoog leerde, dat er geen kwaadaardig gezwel in de darmwand zat. Het weefsel was bovendien al zó lang dood, dat het microscopisch onderzoek geen verdere aanwijzingen opleverde. De hierna via een ver-

small intestine, the ileum, decreased into the distal direction. Upon palpation its substance became more solid towards its ending into the colon. When cut open it did not contain much gas and fluid but appeared to be filled with a horny mass with a yellow to light-brown colour. Some lumps of this mass were lying free in its lumen, but most were more or less fixed to the thickened walls of the ileum. These masses appeared to be distributed into broken lines or bars, situated on the walls, perpendicular to the intestinal axis (photo 5).

The colon did not show signs of disease. It contained several dark-green faecal remnants (photo 6). The appendix and the adjacent part of the caecum also contained faecal remnants. The ileum showed its end-to-side connection with the coecum (photo 6). It could not be opened with scissors starting from the caecum, since it was completely blocked by the impenetrable horny mass. Since the liver receives the blood processed by the intestines I cut it into thin slices to search for signs of inflammation. The liver appeared to be clean, however.

Cause of death

Her disease and, ultimately, her death has, hence, been caused by an inflammation of the mucous membranes of the ileum, which generated an occlusion of the second half of her small intestine. It became quite clear that she had been doomed. Even an operation would not have helped her for upon inspection of the digestive tract the sheer size of the obstruction would have precluded its removal and she would have needed, hence, to be killed on the operating table.

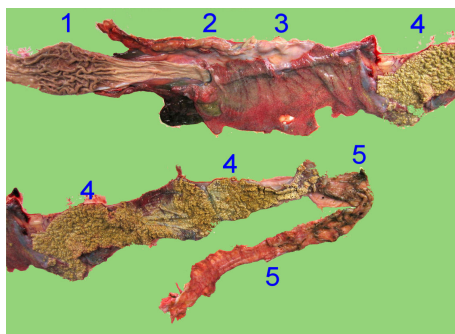
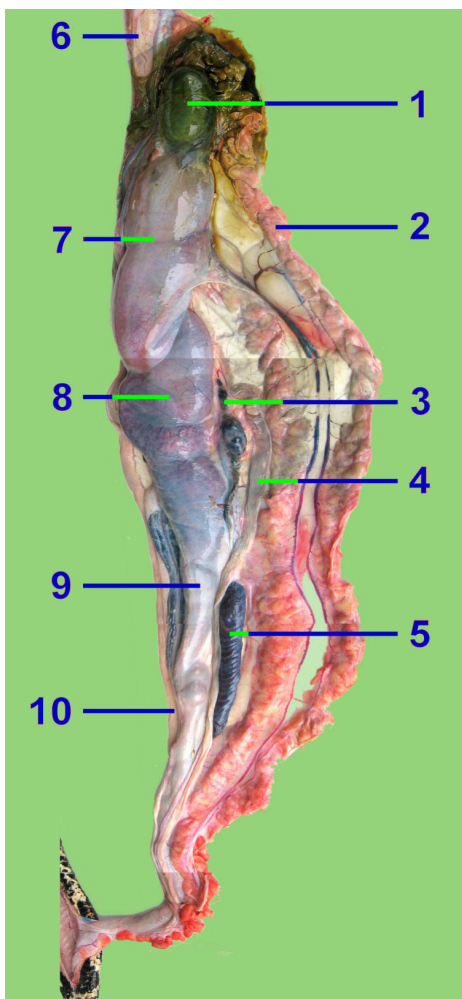


Foto 5. (boven)Opengeknijpt darmkanaal: 1. Maag, 2. Zwart omrande opening van de maag in de dunne darm, 3. Sterk doorbloed voorste deel van de dunne darm, 4. Aan de wand vastzittend dood materiaal bevattend achterste deel van de dunne darm, 5. Dikke darm
 Photo 5. (above)Opened digestive tract: 1. Stomach, 2. Pylorus (black-lined opening of the stomach into the intestine), 3. Heavily injected upper part of the small intestine, filled up with dead tissue, fixed to the walls, 5. Colon

Foto 4. (links) Buikinhoud: 1. Galblaas met door de afsterving opgetreden uitzweling van gal en verkleuring van de omgeving, 2. Vetlichaam, 3. Eierstok (met gezwollen eifollikel), 4. Eileider, 5. Nier, 6. Maag, 7. Sterk opgeblazen en doorbloed bovenste deel van de dunne darm, 8 en 9. Het verstopte deel ervan, dat reikt tot 10. Overgang van dunne naar dikke darm

Photo 4.(left) Abdominal organs: 1. Gall-bladder already with some loss of gall in its vicinity, 2. Fat-body, 3. Ovary with swollen follicle, 4. Fallopian tube, 5. Kidney, 6. Stomach, 7. Inflated upper part of the small intestine, with injected walls, 8 and 9. Filled up lower intestine, reaching to 10. Connection of the small intestine to the colon.

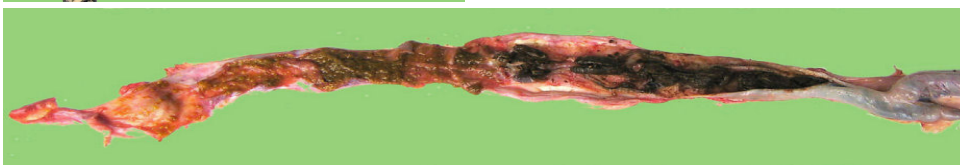

Foto 6. Dikke darm, gevuld met brokken ontlasting. Rechts is de zijdelingse overgang van de dunne naar de dikke darm goed te zien.

Photo 6. The colon is still filled with faeces. The end to side connection of the small intestine into the colon is visible at right.



wijzing door onze dierenarts geraadpleegde in reptielen gespecialiseerde patholoog Marja Kik vermoedde op basis van de foto's, dat de ontsteking door een infectie met de amoebe *Entamoeba invadens* zou kunnen zijn ontstaan, maar zij dacht ook aan een virus als de boosdoener.

In welke kuilen was ik gevallen?

Hier onderbreek ik dit verhaal om er in een volgende nummer van *Litteratura Serpentina* mee verder te gaan. Het is nu aan de lezer de valkuilen op te zoeken waarin ik terecht was gekomen.

Her death as such was probably due to heart failure, generated by electrolyte imbalance of the extracellular fluid, especially her blood plasma, for her gut excreted large amounts of sodium ion containing fluid (Skoczylas, 1978, p. 645) into its lumen to try, in vain, to resolve the obstructing horny mass.

A probable cause of the disease

A friend of ours, who is a pathologist, excluded the existence of a diffuse tumour of the wall of the distal part of the intestine. Since the tissue had been dead for too long a time, microscopy did not reveal more information as a result.

Our veterinarian then referred us to Marja Kik, veterinarian for reptiles and pathologist. She suggested that the macroscopic aspect of the intestinal inflammation might have been caused by an amoebiasis, perhaps by *Entamoeba invadens*, but she also thought of a viral infection.

What have been the pitfalls in this story?

I interrupt the story at this point to continue it in a next issue of *Litteratura Serpentina*. It is up to you, now, to try to locate the traps I was not aware of.

English corrections: Mark Wootten.

You are free to use this paper or parts of it for other purposes
under the condition that you mention the source:

A.A. Verveen, 2005.
Death of two fourteen-year old *Boa constrictor*.
Part 1: A seemingly pregnant female
Litteratura Serpantium, **25** (4), 190-205.

Differences with regard to the original text:
The pictures were printed in grey-tones and have been covered with colored ones.
Erratum p. 198, 15th line from below: “extended” has been replaced by “distended”.

The contents are, otherwise, equal to the original and may not be changed.
See my signature below.

Dit artikel mag voor andere doelen worden gebruikt,
mits de bron wordt genoemd:

A.A. Verveen, 2005.
Dood van twee veertien jaar oude *Boa constrictor*.
Deel 1. Een vrouwtje dat drachtig leek te zijn
Litteratura Serpantium, **25** (4), 190-205.

Verschillen t.o.v. de originele druk:
De platen werden in grijstinten afgedrukt en zijn hier door kleurenfoto's bedekt.
Erratum blz. 198, regel 15 v.o.: “extended” werd vervangen door “distended”.

De inhoud is overigens dezelfde en mag niet worden veranderd.
Zie bovenstaande handtekening.