

VERVELCYCLUS VAN EEN REUZENSLANG
(BOA CONSTRICTOR),
DEEL 4: DE KLEUREN VAN DE HUID

ECDYSIS CYCLE OF A GIANT SNAKE
(BOA CONSTRICTOR),
PART 4: THE COLOURS OF THE SKIN

A.A. Verveen
Poelwaai 3
2162 HA Lisse
www.verveen.eu

A.A. Verveen
Poelwaai 3
2162 HA Lisse
The Netherlands
www.verveen.eu





Foto's van de auteur

'Waar wordt de troebele verkleuring van de ogen door veroorzaakt?' en 'Zijn er tijdens de vervelfase vóór het afstropen van de opperhuid nog andere veranderingen in de huidskleur van *Boa constrictor* te zien?' en zo ja: 'Hoe komt het dat dit niet op rug en flanken is te zien?' Dit zijn de drie vragen die in dit artikel aan de orde komen.

Hoewel het afstropen van de oude opperhuid in een uur of twee kan zijn afgelopen, heeft de boa voor de hele procedure ongeveer twee weken nodig. Eerst moet er onder de oude opperhuid een nieuwe worden aangemaakt. In deze *vervelfase* (in het Engels de 'renewal phase' genoemd) zijn de cellen in de onderste laag van de opperhuid, de basale laag, hard aan het werk om cellen voor de nieuwe opperhuid aan te maken. Ook ziet het dier dan enkele dagen slecht, doordat de ogen een blauwgrijze op verdunde melk lijkende kleur krijgen.

De slang is in de vervelfase heel kwetsbaar

In de vervelfase trekt de slang zich meestal ergens rustig terug, omdat het dier dan heel kwetsbaar is. Het ziet dan een tijdje slecht, maar dit is niet de enige reden voor de kwetsbaarheid van de slang. De belangrijkste reden is dat de groeiende nieuwe cellen nog niet sterk zijn, waardoor stukken van de hele opperhuid makkelijk kunnen worden afgestroopt. Wanneer dit gebeurt, ontstaan er grote schaafwonden die door vocht- en elektrolytverlies en door het optreden van infecties het dier ernstig ziek maken en levensbedreigend kunnen zijn.

Mijn grootste boa, een vrouwtje, kroop eens tijdens de vervelfase in een te nauwe spleet,

Illustrations by the author

In this paper I discuss three questions regarding the colour changes during the ecdysis cycle of *Boa constrictor*: 'What causes the cloudy appearance of the eyes?', 'What other changes in colour are visible during ecdysis?', and 'Why do we not see corresponding discoloration of flanks and back?'

In *Boa constrictor* moulting takes about two hours but the process as a whole requires about a fortnight. A new epidermal layer must be generated below the former one before the old layer can be stripped off in sloughing. During this so-called *renewal phase*, the cells in the basal layer of the skin are busy generating the cells that build the new epidermal layer. It is during this stage that the snake's eyes become cloudy: they acquire a grey-blue colour similar to that of diluted milk so that the snake loses its eyesight for a period of several days.

The snake is vulnerable during the renewal phase

During renewal, the snake retreats to a safe place because it is then particularly vulnerable. Its eyesight is reduced and its changes in colour may make detection by predators easier. The main reason for vulnerability is that the newly growing skin cells are frail. Under sheer shearing stress large patches of epidermis may strip off easily, generating extensive grazes that cause the animal to lose large amounts of body fluid and electrolytes from the surface of wounds that may become infected too. The snake then becomes dangerously ill.

During a renewal my largest boa, a female, once pushed herself through a too narrow

waardoor zij een groot deel van de opperhuid van haar buik af- of losschoof (foto 01).

slit and grazed a large part of her abdominal skin as a result (photo 1).



Foto 1. Enige dagen oude 40 cm lange schaafwond door het af- en losschuiven van de huid tijdens de vervelfase. Tussen de open wat ingedroogde wonden zijn bloederig verkleurde, ontstoken buikschilden te zien

Photo 1. Renewal phase: A few-days-old 40-cm long graze of the belly where the epidermis had been scraped away. Note the dried out skin of the open wound as well as the signs of inflammation visible under the loosened scales

Omdat ik jaren geleden al had gemerkt dat slangen ernstige huidwonden goed overleven, dacht ik eerst dat het wel zou meevallen. Dat was onverstandig van mij, want zij verloor veel vocht uit de wond, wat aan de natte kruisporen op de kranten was te zien. Zij dronk vaak en veel om dit verlies te compenseren, tenminste een keer per dag tegen normaal eens per veertien dagen (Verveen, 2005b). Ook genas de wond niet.

I knew from personal experience that snakes usually heal quickly from relatively large skin wounds so I did not expect the situation to be that serious. This proved to be rather short-sighted of me for the snake lost a lot of body fluid from her grazes and generated wet crawl lanes on the papers covering the floor of her terrarium. To compensate fluid loss she drank about once a day instead of as was



Zij bleef veel wondvocht verliezen, waardoor zij bovendien mineralen en eiwitten kwijtraakte. Bacteriën kregen nu de kans haar aan te vallen wat prompt gebeurde en waardoor de wond er minder fris ging uitzien. Bovendien kreeg zij er last van, wat zij uitte door zich op haar zij te draaien (foto 1). De dierenarts schreef een kuur penicilline-injecties voor (foto 02) en een dagelijks kortdurend bad (foto 03) in ontsmettend water, dat werd verkregen door betadinejodiumtinctuur in het bad te druppelen. Hierdoor genas het dier, maar het was op het nippertje. Later zou helaas blijken dat deze ernstige belasting ('stress') een vermoedelijk 'commensaal' virus de kans had gegeven haar geleidelijk te overmeesteren (Verveen, 2005b).

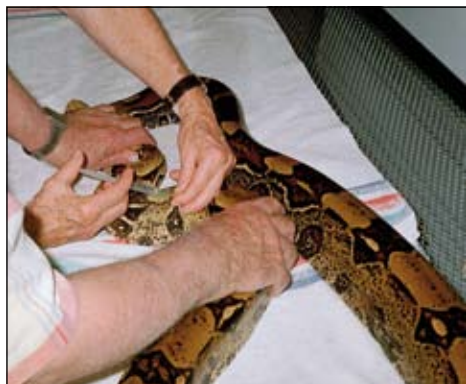

Foto 2. De anderdaagse penicilline-injectie. Omdat het dier tijdens de injectie naar voren kroop, werd zij in de richting van de staart geprikt

Photo 2. An injection with penicillin was given every other day. Because the injection caused her to crawl forward each time a caudal direction of the needle eased the process considerably

normal, once a fortnight (Verveen, 2005). The oozing wounds did not heal so she lost proteins and minerals as well. Bacteria got the opportunity to attack her and corrupt her wounds. These now troubled her causing her to turn on her side (photo 1). At this stage of her disease I consulted a veterinarian. He prescribed a cure with penicillin injections every other day (photo 2) and a daily disinfecting bath in water containing a few drops of a beta-iodine tincture (photo 3). The animal then recovered quickly as a result, but it had been a close call. Much later on it turned out that this stressful period may have given a possibly commensal virus the opportunity to slowly gain the upper hand and finally kill her (Verveen, 2005).



Foto 3. Het dagelijkse tienminutenbad in betadinejodiumhoudend water

Photo 3. The female boa during her daily ten-minute-immersion in a bath of water containing a diluted tincture of betadine-iodine

Epidermal microscopy during renewal

The new epidermal skin forms and ripens during the renewal phase, towards the end of which the old layer is peeled off. To understand this process we will first repeat

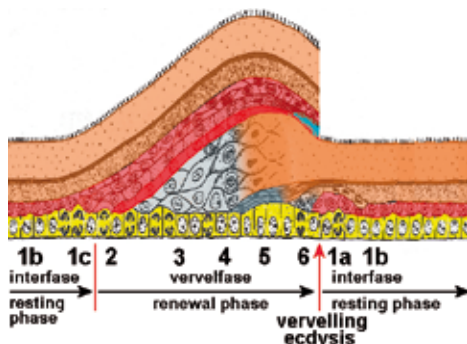
Het microscopische beeldgedrag van de opperhuid tijdens de vervelfase

Tijdens de vervelfase vindt de vorming en ontwikkeling van de nieuwe opperhuid plaats, tegen het eind ervan gevolgd door het afstropen van de oude huid. Om te begrijpen wat er dan met de opperhuid gebeurt, herhalen (Verveen, 2009) wij eerst wat er over de groei van de cellen van de opperhuid bekend is. Uit dit microscopisch onderzoek van de opperhuid tijdens de vervelcyclus komt het volgende beeld naar voren (figuur 1) (Maderson, 1965, 1984, 1985).

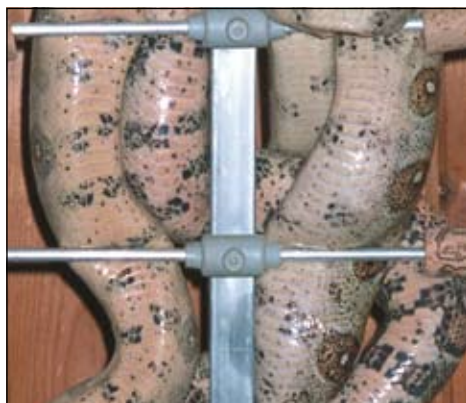

Foto 4. Twee een jaar oude boa's die in hun klimrek (een ouderwetse televisieantenne) zijn gekropen waardoor hun buikzijde goed is te zien. Het rechter dier bevindt zich in de interfase. Het linker dier is net in de vervelfase gekomen en heeft een rode buik. De staart ervan bevindt zich rechtsonder

Photo 4. Two one-year-old *Boa constrictor* resting on an old-fashioned TV antenna. The animal on the right is in the interphase and its belly has the accompanying creamy colour. The animal on the left and whose tail is visible at the lower right has just entered the 'red belly' stadium of the renewal phase.



Figuur 1. Schematische voorstelling van de ontwikkeling van de opperhuid tijdens de vervelcyclus. De hieronder liggende lederhuid is niet getekend.

Bruin: volgroeide opperhuid. Grijs: groei van de nieuwe huid. Overgang grijs naar bruin: overgang van de natte celstructuur naar de droge hoornstructuur, met (hemelsblauw) vochtophoping in de spleet tussen oude en nieuwe opperhuid. Geel: laag van de basale cellen waaruit de nieuwe cellen ontstaan. Onder deze cellen ligt de veel dikkere lederhuid, die hier niet is getekend.

Tekening van Landmann (1975) op basis van de studies van Maderson en medewerkers. Oorspronkelijk verschenen in het *Israel Journal of Zoology* 24, 99-135. Met toestemming van de *Israel Science Journals* door de schrijver (AAV) overgenomen, gemodificeerd en ingekleurd.

Figure 1. Diagram of the epidermal development during the shedding cycle. Brown: ripe epidermal layer. Grey: formation of the new epidermis. Transition from grey to brown: the "wet" cellular layer transforms into the dry keratinous epidermis. Sky-blue: towards the end of this stage fluid accumulates in the space forming between the old and the new keratin layers.

Yellow: stratum germinativum (basal layer), out of which the epidermal cells are formed each time. The much thicker dermis lying below the epidermis has not been drawn.

Drawing by Landmann, 1975, based on data by Maderson et al. Published in Maderson, 1985, p. 538. Originally published in the *Israel Journal of Zoology* 24, 99-135. With permission of the *Israel Science Journals* reproduced, adapted and coloured by the writer (AAV).



In de vervelfase worden de cellen van de basale laag (geel gekleurd in figuur 1) actief. Zij gaan zich delen en vormen nieuwe cellen (blauwgrijs) die tussen de basale laag en de oude opperhuid (lichtbruin) liggen. Deze laag nieuwe cellen wordt steeds dikker.

Tegen het eind van de vervelfase groeien deze cellen niet meer, maar verhoornen binnen een dag tot de bovenste laag van de nieuwe opperhuid. Een deel van de nieuw gevormde cellen vormt een speciale laag onder de oude opperhuid (rood), ver-

(Verveen, 2009) about what is known of the growth of these cells (figure 1) (Maderson, 1965, 1984, 1985).

During renewal, the cells of the basal layer (coloured yellow in figure 1) activate. They divide and form a thickening layer of new cells (blue-grey) that lies between the basal layer and the old epidermis (light brown). Its upper rows form a special 'zipper' layer (red).

When these cells cease growing they transform within a single day into the upper ker-

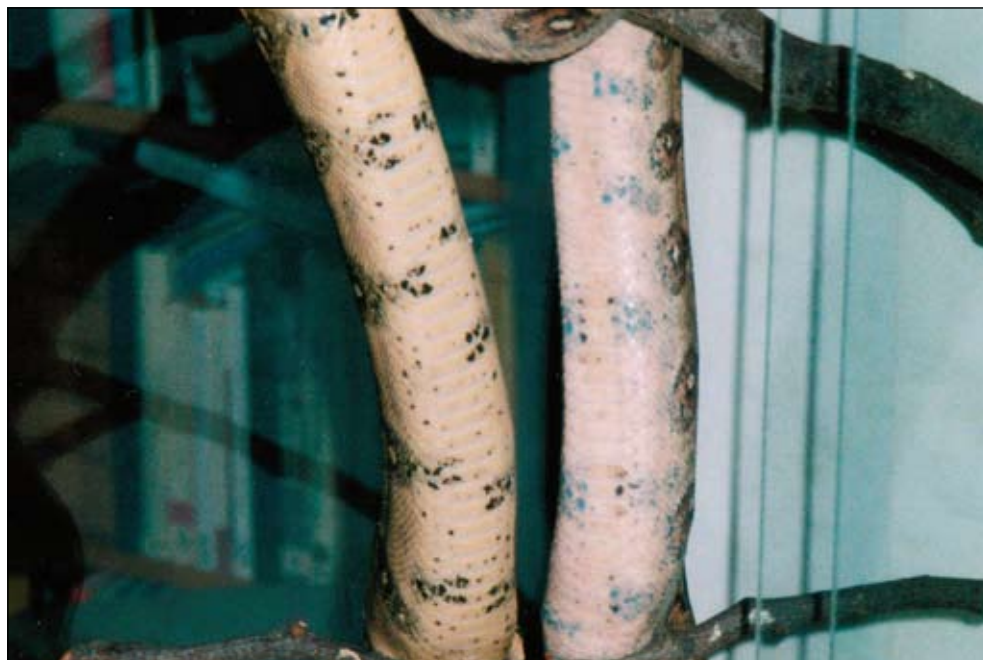

Foto 5. De slangen van foto 4, enkele dagen later. De donker gekleurde delen van de buik vertonen nu de blauwgrijze verkleuring van het 'blauwe buik' stadium boven op de eerder opgetreden rode verkleuring van de lichte buikdelen

Photo 5. The animals of photo 4 during the 'blue belly' stadium. The darker parts of the abdomen of the individual on the right shows a bluish grey hue on top of the earlier acquired red hue on the light parts of the abdomen

moedelijk om het afstropen te bevorderen. Pas op dit moment ontstaat er een nauwe spleet tussen de oude en de nieuwe opperhuid, vermoedelijk (mede) door ophoping van het vocht uit de verhoorde cellen. Nadat de oude huid is afgestroopt, stabiliseert de nieuwe opperhuid zich. Dit kan nog enkele dagen in beslag nemen.

Hoewel de tijdsduur tussen opeenvolgende vervelfasen, de *interfase* ('resting phase' in het Engels), sterk kan variëren, heeft de *vervelfase* ('renewal phase') daarentegen per soort een eigen, ongeveer constante duur van ongeveer veertien dagen (Maderon, 1985, blz. 538; Binder, 2002, blz. 76). Hierbij moeten wij wel bedenken dat het lastig is om vast te stellen wanneer deze fase precies begint. Verder nemen slangen de omgevingstemperatuur aan, waardoor in de duur van alle fasen temperatuurgebonden variaties optreden.

Wat is er in de vervelfase te zien?

De vervelfase begint onopvallend, maar gedurende deze beginperiode is bij *Boa constrictor* dikwijls, hoewel vaak lastig, een lichtrode verkleuring van de crèmekleurige delen van de buik te zien: het *rode buik-stadium* (foto 4). De huid is dan ook iets donkerder van kleur.

Vervolgens zijn er in de vervelfase nóg meer deelstadia te onderscheiden. Zo krijgt de buik na één of meer dagen een geleidelijk goed zichtbaar wordende blauwgrijze verkleuring boven op de roze rode verkleuring, terwijl rug en flanken van het hele dier wat 'doffer' worden. Dit is het *blauwebuik stadium* (foto 5). In het begin overheerst het blauwgrijs nog niet zo sterk en maakt door de combinatie met de zachte roodkleur een roze indruk.

atin layer of the new epidermis. A small slit then occurs in the zipper layer between the new and the old epidermis. This slit contains a crystal clear fluid that is probably derived from the dead zipper cells. After the old skin has been peeled off the new epidermis still needs a few days to 'stabilise'.

The interval between successive renewal phases, the so-called *resting phase*, varies much in duration. The renewal phase itself, on the other hand, is fairly stable in duration and lasts about fourteen days (Maderon, 1985, p. 538; Binder, 2002, p. 76).

Note, however, that it is hard to pinpoint the very beginning of the renewal phase. Also keep in mind that in these poikilothermic animals changes in environmental temperature generate variations in the duration of all phases.

What may be observed during renewal?

Renewal starts unobtrusively. For *Boa constrictor* a slight red coloration of the cream-coloured abdomen may be the first notable change: the beginning of the *red belly stage* (photo 4).

Several days after the start of the red belly stage, the dark abdominal spots colour grey-blue instead of black. This colour change gradually increases in intensity while back and flanks become only somewhat duller. This is the *blue belly stage* (photo 5). At its start the red colour of the light spots and the blue-grey of the black ones blend, generating the impression of a *pink belly*.

The duller aspect of flanks and back remains inconspicuous. Because the boas usually lie with their discoloured abdomen on some substratum, it will be the eyes that make the owner of the snake aware





Het doffer worden van rug en flanken valt meestal niet erg op. Omdat het dier vaak op de verkleurde buik op een ondergrond ligt, leveren de ogen meestal het eerste duidelijk zichtbare teken van de komende vervelling op: een geleidelijk sterker wordende melkachtige blauwgrijze verkleuring van de ogen, het *grijze-ogen stadium* (foto 6). Omdat er in de oogkapjes geen bloedvaten zitten, is er geen roze verkleuring aanwezig. De troebele verkleuring neemt meestal vrij snel af, zodat de ogen enkele dagen vóór de vervelling weer helemaal helder zijn (foto 6).

Ook de blauwgrijze verkleuring van de overige huid, met name de buik, neemt af, zodat de oorspronkelijke doorzichtigheid van de opperhuid terugkomt: het laatste en 'heldere stadium' vóór de eigenlijke vervelling. Je kunt dan denken dat de slang al is verveld, maar het kan nog enkele dagen duren voordat ze de oude opperhuid afstroopt, de eigenlijke *vervelling*.

De slang bloost

De roze rode buik, de kleurverandering die het eerste teken van de komende vervelling vormt, is gering, treedt geleidelijk op en valt vaak pas op wanneer je er bewust op let. Dit verschijnsel zal het gevolg zijn van een versterkte doorbloeding van de lederhuid, het 'blozen' van de slang, omdat er voor het aanmaken van nieuwe cellen een grotere aanvoer van bloed nodig is met daarin de voor de opbouw van de cellen benodigde stoffen en zuurstof.

Nu is de buik meestal alleen te zien wanneer de slang op een tak zit. En zelfs dan is het lastig om het begin waar te nemen, omdat het zo geleidelijk optreedt. Er kan dus vaak een dag, soms zelfs twee dagen zitten tussen het begin van de vervelfase en

of its renewal. Their gradually increasing cloudiness, a milky blue-grey discoloration, marks the *grey eye stage* of renewal. Because eye caps lack blood vessels they do not show any hint of red or pink. The grey eye stage occurs relatively late and is comparatively short-lived, so the eyes clear several days before the actual moult occurs (photo 6).

The blue belly stage also disappears when the eyes clear. The appearance of the snake during this stage may lead one to believe that sloughing has already occurred. It takes, however, about four more days for the snake to moult.

The snake blushes

The red belly is the first signal of pending renewal. The snake reddens gradually. The 'blushing' of the snake may be noted only when special attention is paid to it. This change of colour is caused by an increased flow of blood through the dermal skin. Oxygen and other substances necessary for cell division and growth diffuse out of the blood into the epidermis.

The abdomen is usually only visible when the snake lies on a branch, but even then the gradual occurrence of renewal hampers observation of the reddened belly. There may very well be an interval of one or two days between its start and the actual observation that a slight red discoloration is indeed present. It is even far more difficult to note when the animal lies on the ground. The actual observation of abdominal discoloration usually happens late in the renewal stage when the milky discoloration is pronounced. It is then visible at the lower parts of the flanks (photo 7).

de constatering dat de buik iets roze rood is verkleurd. Zit het dier op de grond, dan is het nog veel lastiger. Meestal valt de verkleuring pas op, wanneer de slang al verder in de vervelfase zit, omdat dan aan de onderkant van de flanken de blauwe buik, de wat later optredende blauwgrijze verkleuring ervan is te zien (foto 7).

Waarom zie je van de komende vervelling zo weinig aan de rug en de flanken? Dit voert tot de derde vraag: hoe komt het dat je de kleurveranderingen wel aan de buik

Why is renewal nearly invisible at the back and flanks? To put it differently, why do you see distinct colour changes on abdomen and eyes and hardly any on the back and flanks? To answer these questions we have to study the colours of the skin in detail.

The colours of the skin

The skin consists of two principal layers: epidermis and dermis. The thin epidermis lies at the outside. It consists of cells that are transformed into a relatively thick 'dead' keratin layer and a much thinner basal lay-



Foto 6. Het oog van dezelfde boa (zowel in detail als voor de hele kop) tijdens het hoogtepunt van de vervelfase (links) en kort na het afstropen van de oude huid (rechts). Pas bij dit vergelijken valt het op dat ook de overige huid van de slang een melkgraauwe blauwgrijze verkleuring vertoont. Let op de wijd open pupil links en de smalle spleet rechts
Photo 6. Eye of the same boa (detail and complete head) during the cloudy eyes stage of the renewal phase (left) and shortly after sloughing (right). Only by direct comparison does one note that the colour of the skin changes to a milky bluish grey during the renewal phase. Note the size of the pupils: wide open on the left, a narrow slit on the right



Foto 7. Flank en deel van de buik van een tussen schuilplaats en glazen wand liggende boa. De melkachtige verkleuring is op de onderkant van de flank en op de buik zichtbaar. De huid erboven en die van de rug maakt een wat dofte indruk hoewel de glans ervan niet is veranderd
Photo 7. Flank and part of the belly of a boa lying between a hiding pot and a glass wall of her terrarium. The milky coloration is only visible on the belly and on the lowermost parts of its flanks. Elsewhere the skin, though equally shiny, makes a somewhat duller impression than before.


en de ogen ziet, maar niet of slecht op de rug en het grootste deel van de flanken? Voor het antwoord hierop, evenals op dat naar de aard van de troebele ogen en de blauwe buik, moeten wij meer in detail naar de kleuren van de huid kijken.

De kleuren van de huid

De huid bestaat uit twee hoofdlagen, de opperhuid en de lederhuid. Aan de buitenkant de dunne *opperhuid*, die uit een relatief dikke laag verhoornde dode cellen bestaat, plus een veel dunnere basale laag van levende opperhuidcellen (figuur 1) (voor details over de opperhuid, zie Verveen, 2009). De opperhuid beschermt het dier tegen van buiten komende invloeden zoals uit-

er of living epidermal cells (figure 1) (see Verveen, 2009 for details about the epidermis). The keratin layer protects the animal against the damaging outside influences of dehydration, bacterial entrance, small mechanical lesions and dangerous ultraviolet radiation. It covers the much thicker dermis (not drawn in figure 1) that consists of a robust layer of living cells.

Living cells of the skin have their own colour: a milky white (with a slightly blue hue) that becomes more intense when the layer thickens. The original milky white colour of the skin is clearly visible on the inner side of the fresh dermal skin of a dead snake (photo 8B). The dark coloured parts on the outer



droging, het binnendringen van bacteriën, geringe mechanische beschadigingen en schadelijke UV-straling van de zon. Daaronder ligt de dikke *lederhuid* (niet in figuur 1 getekend), die uit levende cellen bestaat en die heel stevig is.

De levende huidcellen hebben een eigen, melkwitte, iets blauwgetinte kleur. Hoe dikker de laag huidcellen is, hoe witter de kleur ervan is. Aan de binnenkant van de verse *lederhuid* van een dode slang is deze melkwitte kleur goed te zien (foto 8B). De donker gekleurde delen van de buitenkant (foto 8A) schemeren er min of meer sterk doorheen, waardoor de kleur varieert van blauwgrijs tot een wat blauwig wit. De spieren waarmee het dier kruipt, hechten aan de buikhuid. De resten daarvan kleuren in foto 8B de randen ervan iets rood. Wanneer wij de kleurindruk (de kleurtoon, met een meetbereik van 0 tot 255 in de sterker wit gekleurde gebieden ter weerszijden van de rug opmeten, vinden wij waarden tussen 113 en 131. Dit zijn varianten van hemelsblauw (cyaan) (zie bijvoorbeeld [http://nl.wikipedia.org/wiki/HSL_\(kleurruimte\)](http://nl.wikipedia.org/wiki/HSL_(kleurruimte))).

Aan de buitenkant zie je deze blauwig grijs tot witte melkkleur niet (foto 8A). Dit komt door de *chromatoforen*, pigment bevattende cellen die de slang haar verschillende kleuren geven (zie het kader 'Vervende cellen'). Er zijn verschillende cellen met verschillend gekleurde pigmenten. Voor de vervelverkleuring relevant zijn de pigmentcellen die donkerbruin tot zwart gekleurd pigment bevatten, het melanine. De meeste van deze melaninecellen liggen boven in de *lederhuid* en enkele hebben uitlopers in de opperhuid. Alle pigmentcellen maskeren samen de onderliggende cellen, waardoor de eigen melkkleur en die van de onderlig-

side of the skin are dimly visible on its inside, indicating that the cells are somewhat translucent. These outside colours cause the inside to vary between bluish-grey and bluish-white in colour. The muscles used by the snake to crawl about attach to the abdominal skin. Its remnants create a reddish hue at the edges of a freshly prepared skin as can be seen in photo 8B. Hue measurements (ranging from 0 to 255, cf. http://en.wikipedia.org/wiki/HSV_color_space) of the inside of the skin at its whitish parts result in values between 113 and 131, i.e. variations of blue-green (cyan).

The original milky skin colour is not visible at the outer side of the skin (photo 8A) for it is masked by chromatophores, the pigment containing cells that create the different colours of the snake. These cells lie in the uppermost layers of the dermis. There are many different colour pigments (see the frame 'cellular paintbrushes'). The cells relevant for ecdysis are those with dark brown to black coloured melanin pigments. Some melanin cells have offshoots reaching into the epidermis. All pigment cells cover the underlying cells completely and thus mask their own original milky colour as well as that of the non-pigmented underlying cells (Zug, et al, 2001, p. 49).

Structure colours

The outer layer of the snake epidermis often contains a special structure. Light is reflected off it in such a way that so-called structure colours appear. In *Boa constrictor* this structure is a simple submicroscopic raster directly comparable with that on the information carrying side of a compact disc. Illumination with a strong light generates a beautiful colour pattern (photo 9) (Verveen & Rouwkema, 2007). Because the grat-



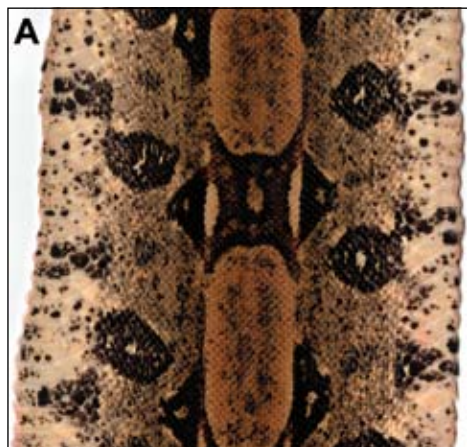


Foto 8. Scans van de huid van een juist overleden mannetje (Verveen, 2006), gezien van buiten (A: opper- plus lederhuid) en van de binnenkant (B: lederhuid)

Photo 8. Colour scans of the skin of a male that had died the day before (Verveen, 2006). A. Outside (epidermis and dermis). B. Inside (dermis)



Foto 9. Boa constrictor iriseert fraai in het felle licht van de zon

Photo 9. Beautiful iridescence of a sunning Boa constrictor

gende cellen niet zichtbaar is (Zug, e.a., 2001 blz. 49).

Structuurkleuren

De buitenkant van de opperhuid van slangen bevat vaak een bijzondere structuur, waardoor net als bij een compact disk zogenaamde structuurkleuren worden opgeroepen. Bij de boa constrictor is dit een eenvoudig lijnenraster dat bij felle belichting een fraai kleurpatroon oproept (foto 9) (Verveen & Rouwkema, 2007). Dit kleurpatroon hoort bij de opperhuid (foto 10) en blijft daardoor ook tijdens en na de vervelling intact.

Melaninekleuren

Lichterbruine melaninekorrels komen in de opperhuid terecht (Szabo, e.a., 1973), waardoor deze een eigen bruine kleur vertoont die maar een gedeeltelijke 'afdruk' van het haast zwarte melaninepatroon van de lederhuid voorstelt (foto's 11 en 12).

ing forms part of the outermost part of the keratin layer, the structure colours remain present in sloughed skin (photo 10).

Melanin colours

Lighter coloured brown melanin grains end up in the epidermis (Szabo, et al, 1973) and generate a brownish colour pattern visible as a partial print of the dermal black melanin pattern (photos 11 and 12).

The different melanin distributions are visible in photo 11. The differences in colour depend on differences in melanin density as well as chemical structure. In these pictures the skins are spread out over their complete width. Note that the distribution of epidermal melanin is restricted to the dermal melanin pattern of back and flanks. They are each other's counterparts, while epidermal melanin is absent at the abdomen and on the lower parts of the flanks. Here the epidermal skin is clear throughout.




Foto 10. Het is de (hier vervelde) opperhuid die iriseert
Photo 10. It is the (here sloughed) epidermis that irises



Foto 11. Kleurencans van de verse huid en van de onderdelen ervan uit de voorste helft van het lichaam van een kort tevoren overleden boa mannetje (Verveen, 2006). Links: opperhuid en lederhuid zitten nog op elkaar. Midden: lederhuid. Rechts: de verwijderde opperhuid

Photo 11. Colour scans of the skin from the frontal part of a recently dead male boa (Verveen, 2005). Complete skin on the left (dermis and epidermis), dermis at centre after removal of the epidermis and the removed epidermis (original, not a sloughed skin) on the right

Foto 11 laat zien dat het zwarte melanine bij deze boa's in de lederhuid zit en het bruine melanine hoofdzakelijk in de opperhuid. Het is mogelijk dat het verschil in kleur op verschil in korrelstructuur berust, maar het kan ook zijn dat het door een verschil in dichtheid wordt veroorzaakt. De verdeling van deze kleuren is in deze foto's over de hele breedte van de huid te zien. De bruine kleur van de opperhuid beperkt zich tot de rug en de bovenkant van de flanken. De opperhuid van de buik en de onderkant van de flanken is sterker doorzichtig en van het

The pattern of dark melanin spots within these regions lack their epidermal counterpart (photo 12). Epidermal colours of typical regions are shown in figure 2.

Visibility of the cloudy colouring in ecdysis

Thickness and colour of the epidermis

The basal layer of the epidermis consists of an always-present single layer of living cells which is too thin for us to perceive their own colour. When new cells are formed, (figure 1) their milky colour (photo 8B) becomes



Foto 12. Kleurencans van de verse huid van het achterlijf van het dode boa mannetje. Links onder de pijlen: opper- en lederhuid zitten nog op elkaar. Links erboven: alleen de lederhuid. Rechts: alleen de opperhuid van de laatste vervelling. Het valt op dat het zwarte melanine alleen in de lederhuid zit terwijl het bruine melanine alleen in de opperhuid zit en wel in de rug en de flanken. Let met name op de distributie van het zwarte melanine

Photo 12. Colour scans of the fresh skin from the hind body of a dead male boa. Below the arrows at left: complete skin: dermis and epidermis. Above the arrows: dermis only. Right: epidermis only, sloughed skin from the last moult before death. These pictures show that black melanin remains confined to the dermis while brown melanin is epidermal and does not occur in the epidermis of the scales of the abdominal region nor of the adjacent parts of the flanks. Note the heavy black melanin coloration of the abdominal skin and its absence in the epidermis

Zadelvlak / Saddle R 100, G 54, B 71 K/H 9 V/S 107 H/L 71	Medaillon R 183, G 146, B 117 K/H 19 V/S 80 H/L 150
Buik / Abdomen R 241, G 232, B 222 K/H 25 V/S 103 H/L 232	Wit / White R 255, G 255, B 255 K/H 0 V/S 0 H/L 255

Figuur 2. Proeve van kleuren uit de scan van de opperhuid, genomen tegen een witte achtergrond. De lichtdoorlaatbaarheid van de bruin melanine bevattende donkere (71 op 255 = 28%) en lichtere (150 op 255 = 59%) delen van de opperhuid van de rug en die van de bijna glasheldere (232 op 255 = 91%) buikopperhuid, en vergeleken met transparant "wit" (255 op 255 = 100%)

Figure 2. Colours as measured from scans of the sloughed epidermal skin recorded against a white background. They show the effect of differences in transparency. The brown melanin of the darkest parts is quite opaque because it transmits only about 71 parts out of 255 (28%), the lighter parts of the back about 150 out of 255 (59%), while the abdominal skin is nearly completely transparent with about 232 parts out of 255 (91%). By way of comparison the 100% situation (255 parts out of 255) which is pure white is presented in the fourth quadrant



zwarte vlekkenpatroon van met name de buik en het onderste deel van de flanken is geen tegenhanger in de opperhuid te vinden (foto 12). De gevolgen van de doorzichtigheid van de buikschubben en van de melanineverdeling in de rughuid zowel in de donkerder zadelvlekken en in de lichtere medaillons is afgebeeld in figuur 2.

Zichtbaarheid van de troebele verkleuring tijdens de vervelfase

Dikte en kleur van de ondergrond

De altijd aanwezige basale laag van de opperhuid bestaat uit levende cellen, maar is zó dun, dat de eigen kleur ervan niet opvalt. Wanneer de nieuwe cellen van de opperhuid worden aangemaakt (figuur 1), wordt hun eigen melkachtige kleur (foto 8B) duidelijker naarmate de nieuwe laag dikker wordt. Het duidelijkst is dit op een donkere ondergrond te zien, zoals op de zwarte melaninevlekken van de buik en, in een later stadium, op de dan eveneens donkere ogen. Die ogen zijn dan donker, omdat er door de vertroebeling minder licht in valt en de pupillen daardoor wijder open staan (foto 6).

Hoewel het onderzoek van Maderson (1965) al liet zien dat de nieuwe cellen van de opperhuid een gesloten geheel vormen en Jacobson (1977, blz. 277) dit bevestigde, komt de nog veel voorkomende opvatting dat de grijze kleur van de ogen berust op de aanwezigheid van een witte vloeistof die tussen de oude en de nieuwe opperhuid ligt, nog steeds voor (zie bijvoorbeeld Binder, 2002, blz. 76 of: Drenowski, 2003, blz. 60). Vermoedelijk is dit idee van Engelmann en Obst (1981, blz. 78) afkomstig, maar mocht men een oudere bron kennen dan houd ik mij aanbevolen. Deze stelling moet naar het rijk van de fabelen worden verwezen. De wat *helder* vocht bevattende dunne spleet tussen de oude en de nieuwe hoorn-

more pronounced the thicker the cell layer grows. This is especially noticeable in places where the substrate is dark such as on the black abdominal melanin spots and on the then also dark background of the eyes. The cloudiness of the eye caps decreases the amount of light entering the eyes. This in turn causes the pupils to widen which, therefore, results in a much darker background (photo 6).

The idea that the milky colour is caused by a milky layer of fluid present between the old and the new epidermis is still popular (cf. Binder, 2002, p. 76 or: Drenowski, 2003, p. 60). This idea may stem from Engelmann and Obst (1981, p. 78) but if you know of an earlier source, please let me know. This hypothesis does not correspond to reality. Back in 1965 Maderson already showed that the cell layer is continuous during the height of the renewal stage and, therefore, during the height of the milky coloration. This was substantiated by Jacobson (1977, p. 277). Later on a crack does indeed occur between the old and the new epidermis (cyan coloured in figure 1), but this happens in the final stage *after* the epidermis clears (see also the summary in Jacobson, 1977), while the fluid it contains is crystal-clear.

Epidermal translucency

(photos 11 and 12, and figure 2)

The question remains why it is so difficult to see the discoloration on back and flanks. The eye caps are crystal-clear. The typical milky colour of growing living cells forming the new eye caps is, therefore, easily seen on the dark 'hollow' background of the wide-open pupil. The epidermis is also clear on the abdomen and on the lowermost part of the flanks (photos 11 and 12, and figure 2). Here the milky blue-grey colour of the living cells becomes visible on

lagen (hemelsblauw gekleurd in figuur 1) ontstaat pas in het allerlaatste stadium van de vervellingsfase, wanneer het dier opheldert (figuur 1, zie ook de samenvatting in Jacobson, 1977).

Doorzichtigheid van de opperhuid

(foto's 11 en 12 en figuur 2)

De vraag is nu, waarom wij zo weinig zien van de verkleuring op de rug en de flanken. De oogschubben zijn glashelder. Daardoor is de eigen kleur van de nieuw gevormde levende cellen die de nieuwe oogschub gaan vormen goed zichtbaar op de donkere

the black substratum of the dark abdominal spots (photo 7). The whitish blue belly discoloration projected over light backgrounds remains difficult to observe.

The brown melanin containing epidermal parts mask the blue-grey colour of the newly formed cells on the dark dermal spots. Only close inspection reveals the presence of the milky change (photo 6). The new epidermis grows below the original one and contains melanin of the same density as well as in the same pattern (note that melanin containing cellular outgrowths are not



Foto 13. Kopie van foto 7. In de ovalen is van rechts naar links de doorzichtigheid van de opperhuid teruggebracht tot die van het medaillon, de dubbellaag van het medaillon, de zadelvlek, de dubbellaag van de zadelvlek, respectievelijk 68, 44, 37 en 17 procent van de originele doorzichtigheid van de opperhuid

Photo 13. Copy of photo 7. Within the ovals epidermal transparency has been reduced to (from R to L) that of a medallion, two layers of the medallion, a saddle, and two layers of the saddle. Reductions with respectively 68, 44, 37 and 17 percent of the original transparency of the epidermis




ondergrond van de wijde pupil. De opperhuid is vaak eveneens heel helder onder in de flanken en op de buik (foto's 11 en 12 en figuur 2), vandaar dat ook daar op de ondergrond van de zwarte melaninevlekken de blauwig grijze kleur van de nieuwe cellen goed is te zien en zich als 'blauwe buik'

drawn in figure 1). This doubles the masking effect of the melanin containing epidermal layers. So when the light brown parts of the back are, say, about 60 % transparent (cf. figure 2) then the doubled layer transmits only 60 percent of 60 percent, that is about 36 percent of the light. This effect



Foto 14. Zittend in zijn klimrek is de flank van dit dier tijdens het hoogtepunt van de blauwebuik-fase goed te bekijken. De overgang van buik naar flank wordt gekenmerkt door een onregelmatig maar toenemend optreden van epidermaal melanine boven de donker gepigmenteerde huidvlekken. Waar melanine aanwezig is, is de elders goed zichtbare grijsblauwe kleur van de onderliggende nieuw te vormen opperhuid heel slecht te zien.

Photo 14. Situated in its climbing frame it is possible to inspect the lowermost part of the flank of this boa in detail now that the blue belly stage is maximally developed. The transition from back to abdomen is characterised by a decrease in frequency of the irregular appearances of epidermal melanin spots. In the presence of epidermal melanin the clearly visible blue-grey colour on top of the dark abdominal spots is nearly totally masked by the epidermal melanin deposits.



manifesteert (foto 7). Deze wittige verkleuring is uiteraard heel slecht zichtbaar op de toch al licht gekleurde delen van de huid.

Het overige deel van de opperhuid laat door de bruine melanine veel minder licht door en de blauwgrijze cellaag maakt daarvoor dat het dier tijdens de vervelling een wat donkerder indruk maakt. Bij goed kijken blijkt ook hier toch iets van de melkachtige verkleuring zichtbaar te zijn (foto 6). Omdat er een tweede opperhuid onder de eerste wordt aangelegd, zal ook die op dezelfde plaatsen dezelfde bruine melanine in dezelfde hoeveelheden bevatten (de melanine is niet getekend in figuur 1). De slang zal dus op de bovenste deel van de flanken en op de rug ook al hierdoor extra donker zijn. Voor de lichtbruine delen van de rug komt dit neer op een totale doorzichtigheid (zie figuur 2) van de twee op elkaar liggende opperhuiden van elk ongeveer 60 procent, dus van $0,6 * 0,6 = 0,36$ dus ongeveer 36 procent zodat ongeveer 64 procent van het van de nieuwe cellen afkomstige licht wordt geblokkeerd. Op foto 13, een kopie van foto 7, is in de ovalen de doorzichtigheid teruggebracht tot de uit de metingen volgende percentages (figuur 2). Wij zien dat de zichtbaarheid van de blauwgrijze verkleuring dan flink minder is.

Dit proces is op de foto van de flanken van een boa in de blauwebuikfase (foto 14) goed te zien, omdat in het laaggelegen overgangsgedebied de verdeling van melanine in de hoornlaag niet gelijkmatig is en wel en niet melanine gemaskeerde gebiedjes elkaar afwisselen. Waar de epidermis helder is, is het blauwebuik-effect erg duidelijk aanwezig.

Of dit deze maskering van de grijsblauwe verkleuring ook voor andere slangen opgaat,

tively masks 64 percent of the milky colour of the new cells. To show this effect photo 13, a copy of photo 7, contains ovals with different transparency reductions by melanin. The values correspond with the original percentages shown in figure 2. Visibility of the blue-grey coloration does appear to be drastically reduced.

The effect of masking is very visible on the dark spots on the flanks of this boa during the blue belly stage (photo 14). In the low-lying transition region between belly and flank the distribution of epidermal melanin is irregular. Here melanin masked dark spots are scattered between non-masked ones that are covered by clear epidermis. For the latter ones the blue belly effect can be clearly seen.

Does this masking process also apply to other snakes? Most probably so but it will be interesting to investigate this aspect of renewal in other snakes. In some snakes melanin masking may extend onto the abdomen, for instance. It will be difficult to note the blue belly stage in such cases, also when the abdomen misses dark coloured spots,

Melanin absorbs different wavelengths of light, among which infrared as well as ultraviolet light. It dissipates the energy as heat. Melanin plays therefore a role in the protection against dangerous UV radiation and it helps the snake to absorb heat. The masking of the colours of renewal by epidermal melanin also protects the snake against predation for the snake would be much more visible otherwise.

Conclusion

Living skin cells have a translucent milky blue-





lijkt goed mogelijk, maar is nog een open vraag. Het is best mogelijk dat de situatie met betrekking tot rug en flanken toch gecompliceerder is dan hier is voorgesteld. Ook is het mogelijk dat de hoeveelheid melanine in de opperhuid zich verder naar omlaag, eventueel zelfs op de buik toe voortzet. In dat geval zal het lastiger zijn het blauwebuikstadium te zien. En wanneer er geen donkere vlekken op de buik aanwezig zijn, maakt dat het ook lastiger dit stadium te zien.

Omdat melanine allerlei straling absorbeert, waaronder infrarood en ultraviolet licht, is het denkbaar dat deze verdelingen van melanine over de opperhuid en de lederhuid een rol spelen in zowel de bescherming tegen de beschadigende werking van ultraviolet straling als in de opname van warmte. Ook kan het een rol spelen dat roofdieren een donker blijvende slang minder makkelijk kunnen vinden. Zonder deze maskering zou de slang tijdens de vervelling sterk opvallen en dus een makkelijke prooi zijn.

Slot

Wij hebben gezien dat de levende cellen van de huid een melkachtige kleur hebben. Tijdens de vervelfase wordt deze kleur duidelijk, doordat er een dikke laag levende cellen onder de oude opperhuid wordt gevormd. Deze verhelderen tenslotte door verhoorning.

De vroegst waarneembare kleurverandering is die tengevolge van de toenemende doorbloeding van de lederhuid. Dit kleurt de crème delen van de buikhuid lichtrood, een verschijnsel dat 'de rode buik' wordt genoemd. Deze is slecht zichtbaar, doordat zij door de grote hoeveelheid verschillende pigmenten die boven in de lederhuid liggen wordt gemaskeerd. *De celgroei zelf mani-*

grey colour. Their colour becomes manifest during the renewal stage of ecdysis when the layer of living cells formed under the old epidermis thickens; cells that later on change into keratin to form the new epidermis.

The earliest colour change indicating renewal is caused by the increase of dermal blood flow. This colours the creamy parts of the abdomen slightly red and is called 'the red belly'. It is difficult to observe because the large concentration of different coloured pigment granules present in all cells of the upper part of the dermis hampers transparency. Then cell growth occurs. Their milky colour becomes more easily seen on those places where the substrate is dark and where the epidermis is free of melanin, i.e. at the eyes, abdomen and lowermost parts of the flanks. The rest of the snake just makes a somewhat duller impression. *It is the milky colour of the new cells that characterises 'the blue belly' and 'the grey eye' stages of renewal.*

The popular hypothesis that a layer of milky fluid lies between the old and the new epidermis and causes the milky white colour changes is, therefore, erroneous.

On back and flanks the presence of brown epidermal melanin covers the dark dermal spots, effectively masking the blue-grey colour of ecdysis there. The melanin thus assists in hiding the animal protecting it against predation.

The melanin cover in epidermis and dermis also protects the skin against ultraviolet light damage and assists in the absorption of heat from solar radiation.

At this stage the results mentioned here evoke questions regarding the time cours-

festeert zich in de kleurverandering van de blauwe buik - de blauwgrijze verkleuring van de ogen ('de grijze ogen') en van de donker gepigmenteerde delen van de buik ('de blauwe buik') - en de grauwe verkleuring van de huid in het algemeen.

De veelgehoorde stelling dat een melkkleurige vloeistof gelegen tussen de oude en de nieuwe opperhuid deze verkleuring veroorzaakt, is dus onjuist.

Daarbij lijkt het erop dat de door melanine verminderde helderheid van de opperhuid op rug en flanken een groot deel van deze veranderingen maskeert (foto 14). Deze verdeling van melanine maakt dat de slang slecht zichtbaar is en beschermt het dier tegen predatie. Bovendien beschermt het de huid hoogstwaarschijnlijk tegen de schadelijke eigenschappen van ultraviolette zonnestraling, terwijl het de opname van warmte uit infrarode zonnestraling kan bevorderen.

Deze antwoorden op de aan het begin van dit artikel gestelde vragen roepen de vraag op naar het *verloop* van deze verkleuringen vóór, tijdens en na de vervelfase. Deze vraag komt in het de komende artikelen over de vervelling bij *Boa constrictor* aan de orde.

Samenvatting

1. De originele kleur van de levende huidcellen van *Boa constrictor* is een doorzichtig melkwit. Tegen een zwarte achtergrond veroorzaakt dit een grijsblauwe kleurindruk (foto 8B).
2. De dichte verdeling van de chromatoforen in de buitenlaag van de leerhuid maskeert de eigen celkleur volledig (foto 8A).

es of the colour changes of renewal. These questions will be investigated in detail in the coming papers on *Boa constrictor* ecdysis.

Summary

1. The original colour of the living cells of the skin of *Boa constrictor* is a translucent milky white, generating a bluish grey to white colour when observed against a dark background (photo 8, right).
2. The milky colour of the dermal cells themselves is completely masked by the dense coloration of the whole skin (photo 8, left) caused by pigment-containing chromatophores situated in the outer layer of the dermis.
3. The result of the increased flow of blood through the skin necessarily accompanying renewal is, therefore, difficult to see. The lightly coloured parts of the belly darken somewhat and acquire a slightly deeper orange colour. This is the so-called red belly stadium of renewal (photo 4).
4. When the layer of living epidermal cells thickens (figure 1) their milky colour becomes visible as a bluish grey sheen against the dark background of the black spots on the abdomen. This is the so-called blue belly stadium (photo 5). This colour change is also visible on the lowest part of the flanks (photo 7) and on the eyes (photo 6).
5. During renewal back and flanks become somewhat darker in colour. Upon close inspection a slight milky sheen appears to be present (photo 6).
6. Black melanin is mainly situated in the dermis and brown melanin in the epidermis (photos 11 and 12). The difference in colour may be caused by a difference in melanin particle density.
7. Brown epidermal melanin is missing in





3. De tijdens de vervelfase toegenomen bloedstroom door de huid is hierdoor lastig waarneembaar. De licht gekleurde delen van de buikhuid krijgen hierdoor een iets donkerder getinte oranje-rode tint. Dit is de zogenaamde rodebuikfase van de vervelfase (foto 4).
4. Wanneer de nieuwgevormde laag levende opperhuidcellen dikker wordt (figuur 1), wordt hun eigen kleur zichtbaar in de vorm van een blauwgrijs waas op de donker gekleurde delen van de buikhuid. Dit is de zogenaamde blauwebuikfase (foto 5). Deze kleurverandering is ook op de onderkant van de flanken te zien (foto 7) en, met name, op de ogen (foto 6).
5. Tijdens de vervelfase worden rug en flanken wat donkerder getint. Pas bij nauwkeurige inspectie blijkt er een lichte melkachtige verkleuring aanwezig te zijn (foto 6).
6. Zwart melanine is voornamelijk aanwezig in de leerhuiden bruin in de opperhuid (foto's 11 en 12). Het kleurverschil berust waarschijnlijk op een verschil in korrel-dichtheid.
7. Bruin melanine ontbreekt in de opperhuid van de buik en van de onderkant van de flanken (foto's 11, 12 en 14). Daardoor is de epidermale doorzichtigheid hier groot terwijl deze minimaal is boven de door zwart melanine donker gekleurde delen van de leerhuid van flanken en rug.
8. De dubbele dichtheid van het bruine melanine aanwezig in zowel de oude als de nieuw aangelegde opperhuid is verantwoordelijk voor de maskering van de melkwitte verkleuring van de huid op rug en flanken van de boa (figuur 2, foto's 13 en 14).
9. De verdeling van melanine in de opperhuid maskeert de zichtbaarheid van het

the abdominal part of the epidermis and the adjacent parts of the flanks (photos 11, 12 and 14). There translucency is high while it is very much reduced in those parts of the epidermis lying above the black melanin containing dermal parts of back and flanks.

8. Brown melanin is present on the same spots in both old and newly formed epidermis. The doubling in density causes the milky colour of the renewal phase to be scarcely visible on the dorsal and dorsolateral parts of the boa (figure 2 and photos 13 and 14).
9. The epidermal melanin distribution may thus prevent visibility of the animal during ecdysis, and lessen predation. Melanin as such may play a role in the protection against UV radiation and assist in the absorption of heat from the sun.
10. The structural colours (photo 9) are epidermal, so remain after sloughing (photo 10). They are generated by a simple grid present on the surface of the epidermal skin, which runs in parallel with the body axis (Verveen & Rouwkema, 2007).
11. The cells formed during the renewal phase before keratin formation takes place are delicate and the animal is therefore vulnerable. The boa may even graze itself extensively (photo 1) when it tries to hide itself in a too narrow space. Such a situation may be life threatening.

Note

This paper is a translation of A.A. Verveen, 2007. Keeping a pair of *Boa constrictor* as pets 10. Ecdysis (2): The colours of the skin *Lacerta* 65 (3): 104-119. Republished, in part revised and translated by courtesy of the editors of *Lacerta*.

English corrections: Maureen Bleeker-Turner.

dier tijdens de vervelfase en vermindert daardoor de kans op predatie. De melanine als zodanig beschermt het dier tegen ultraviolette straling en vergroot de absorptie van warmte door de huid.

10. De structuurkleuren (foto 9) ontstaan door de buitenste laag van de opperhuid (foto 10). Zij worden veroorzaakt door een daarop aanwezig eenvoudig raster dat evenwijdig aan de lichaamsas loopt (Verveen & Rouwkema, 2007).
11. De tijdens de vervelfase gemaakte levende huidcellen zijn zwak en het dier is dan kwetsbaar. De boa kan dan ook zichzelf ernstige schaafwonden toebrengen (foto 1) wanneer ze in een te nauwe ruimte kruipt. Deze situatie kan zelfs levensbedreigend zijn.

Noot

De inhoud van dit artikel komt uit en vormt het slot van A.A. Verveen, 2007. Ervaringen met een paartje *Boa constrictor* als huisdier 10. Vervellen (2): De kleuren van de huid *Lacerta* 64 (4): 147-160, en werd met toestemming van de redactie van *Lacerta* ietwat gereviseerd overgenomen.





Literatuur / references

- Binder, S., 2002. *Boa constrictor*. Natur und Tier - Verlag, München.
- Drenowski, G., 2003. *The guide to owning a red-tailed boa*. T.F.H. Publications, Neptune City, N.J.
- Engelmann, W.-E. & F.J. Obst, 1981. *Mit gespaltener Zunge. Aus der Biologie und Kulturgeschichte der Schlangen*. Edition Leipzig, Leipzig.
- Jacobson, E.R. 1977. Histology, endocrinology, & husbandry of ecdysis in snakes (a review). *Veterinary Medicine / Small Animal Clinician*, February, 275-280.
- Maderson, P.F.A., 1965. Histological changes in the epidermis of snakes during the sloughing cycle. *J. Zool.* 146: 98-113.
- Maderson, P.F.A., 1984. The squamate epidermis: new light has been shed. *Symp. Zool. Soc. Lond.* 52: 111-126.
- Maderson, P.F.A., 1985. Some developmental problems of the reptilian integument. In: C. Gans, F. Billet & P.F.A. Maderson, Eds. *Biology of the reptilia*. 14 Development A., Chapter 7.
- Rahn, H., 1941. The pituitary regulation of melanophores in the rattlesnake. *Biol Bull* 80: 228-237.
- Szabo, G., P.F.A. Maderson, S.I. Roth & R.M. Kostick., 1973. Melanocyte activity in the epidermis of the *Boa constrictor (Constrictor constrictor)* during the sloughing cycle. *Anat. Rec.*, 176 (4): 377-387.
- Verveen, A.A., 2005a. Ervaringen met een paartje *Boa constrictor* als huisdier:
6. Verteren (1): braken, gasvorming, drinken
6. Digestion (1): regurgitation, gas formation, and water intake
Lacerta 63 (2): 69-79.
- Verveen, A.A., 2005b. De dood van twee 14 jaar oude *Boa constrictor*.
Deel 1: Een vrouwtje dat drachtig leek te zijn
The death of two 14-year old *Boa constrictor*. Part 1: A female that seemed to be gravid
Litteratura Serpentina 25 (3): 192-205.
- Verveen, A.A., 2006. De dood van twee 14 jaar oude *Boa constrictor*.
Deel 2: Het bibberende mannetje
The death of two 14-year old *Boa constrictor*. Part 2: The trembling male
Litteratura Serpentina 26 (2): 126-135.
- Verveen, A.A. & J. Rouwkema, 2007. De iriserende opperhuid van *Boa constrictor*. / The iridescent epidermis of *Boa constrictor*. *Litteratura Serpentina* 27 (3): 117-136.
- Verveen, A.A., 2009. Ecdysis cycle of a giant snake (*Boa constrictor*) 1. The epidermis. / Vervelcyclus van een reuzenslang (*Boa constrictor*) 1. De opperhuid. *Litteratura Serpentina*, 29 (4): 172-183.
- Wallin, M., 2002. Nature's palette. How animals, including humans, produce colours. *Bioscience Explained* 1 (2): 1- 12. www.bioscience-explained.org
- Zug, G.R., L.J. Vitt & J.P. Caldwell, 2001. *Herpetology, an introductory biology of amphibians and reptiles*, second edition. Academic Press, San Diego, etc.

Vervende cellen

Chromatoforen (Grieks *chroma* = kleur en *phoros* = dragen, inbrengen) zijn cellen die kleurpigmentkorrels bevatten. Omdat elke chromatofoor één kleur draagt, zijn er allerlei typen chromatoforen (zie Wallin, 2002).

Witgekleurde delen van de huid, zoals de witte banden rond zadelvlekken en de witte centra van de vlekken op de flanken van *Boa constrictor*, laten niet de melkkleur van de huidcellen zien, maar zijn door de *leukoforen* witgekleurd (Grieks *leucos* = wit). Dit zijn cellen met grotere guaninekristallen, die een van de blauwgrijze melkkleur van de celvloei stof wel te onderscheiden spierwitte kleur opwekken door wit licht te reflecteren. Een populaire mutant van *Python regius*, te weten de 'piebald' oftewel 'witbonte koningspython' vormt hiervan een mooi voorbeeld. De geheel witte vorm hiervan heeft donker pigmenteerde ogen en is geen albino.

Een ander type chromatoforen heeft kleinere kristallen die het blauwe licht verstrooien en daardoor een blauwe kleur reflecteren, de blauwe *iridoforen* (van 'iriseren').

Verder zijn er cellen met door het dier zelf aangemaakte melaninekorrels, die een zwarte of bruine en soms roodachtige kleur hebben, de *melanoforen* (van het Griekse *melas* = zwart). Kleincellige melanoforen bevinden zich ook in de opperhuid (Rahn, 1941, niet getekend in figuur 1). Albino's zijn melaninemutanten die wél de melanoforen bezitten, maar door een stofwisselingsstoornis de melanine missen.

De pigmenten in de gele (*xanthoforen* van het Griekse *xanthos* = geel) of rode (*erytroforen* van het Griekse *erythros* = rood) chromatoforen zijn in planten aangemaakt (denk bijvoorbeeld aan het caroteen uit gele of oranje wortels of aan rode bessen) en komen via de voedselketen binnen.

Sommige kleuren berusten op 'pixelmenging'. Zo worden de kleur groen bijvoorbeeld gevormd door cellen die geel reflecteren samen met de al genoemde blauw reflecterende cellen. Dit is vergelijkbaar met de kleurproductie via de drie typen pixels (rood, groen en blauw) van de beeldschermen. De blauwe, groene en gele kleuren en hun veranderingen tijdens de groei van de groene boompython *Morelia viridis* en de hondskopboa *Corallus caninus* berusten op verschillende en veranderende verdelingen van blauwe en gele melanoforen, dus van pixelmenging, dan wel ontmenging.

Wordt door een mutatie een bepaald type chromatofoor niet meer aangemaakt, dan verandert de kleur van het dier. Bij groene dieren geeft de uitval van geel blauwe slangen. Zo ontstaan ook de blauw gekleurde groene kikkers die soms in het nieuws komen.





Cellular paintbrushes

Chromatophores (Greek *chroma* = colour and *phoros* = bearing) are cells that contain colour pigment granules. Each cell carries only one kind of colour pigment. There exist, therefore, many types of chromatophores (cf. Wallin, 2002).

The white lines around saddle spots and the white centres of flank spots of *Boa constrictor* are coloured white by *leucophores* (Greek: *leucos* = white). These cells contain relatively large guanine crystals that reflect white light, quite different from the milky white hue of the cell plasma. A popular *Python regius* mutant, the so-called 'piebald' serves as a nice example. This completely white variant has dark pigmented eyes and is, therefore, not an albino.

Another kind of chromatophores has smaller crystals reflecting blue light, the *iridophores* (from 'irised').

The melanin pigment granules in the dermal cells called melanophores (Greek *melas* = black) are the only chemical colour pigments that animals are able to synthesise. These granules have a black, brown or reddish colour. Small melanophores are also found in the epidermis (Rahn, 1941. Not drawn in figure 1). Albinos are mutants that possess melanophores but a metabolic disorder disables melanin synthesis in these individuals.

The pigments in yellow *xantophores* (Greek: *xanthos* = yellow) or red *erythrophores* (Greek: *erythros* = red) are acquired via the food chain because they are only synthesised in plants. An example is given by the carotene pigments in yellow or orange carrots or in red berries.

Some colours are based on 'pixel mixture'. Mixtures of cells reflecting yellow light with cells that reflect blue, for instance, create the colour green. This is comparable with the colour production in monitors and TV screens through the 'mixture' of intensities of the three types (red R, green G and blue B) of screen pixels. For the green tree python *Morelia viridis* and the emerald tree boa *Corallus caninus* the yellow, green and blue colours as well as their changes during growth are generated by different and changing distributions of yellow and blue chromatophore ('pixel') mixtures.

When a mutation disrupts the uptake or production of colour granules of some type of chromatophore the colour of the animal changes. Of the 'mixed pixel animals' green individuals may turn out to be either yellow or blue, viz. the rare occurrence of the blue variant of the green frog sometimes reported in our newspapers.

A.A. Verveen, 2010.
Vervelcyclus van een reuzenslang (*Boa constrictor*).
(4) De kleuren van de huid
Litteratura Serpentium **30** (3): 110-135

A.A. (Bert) Verveen, 2010.
Ecdysis cycle of a giant snake (*Boa constrictor*).
(4) The colours of the skin
Litteratura Serpentium **30** (3): 110-135

© Copyright :

Creative Commons Licentie

volgens: / according to:

<http://creativecommons.org/licenses/by-nc-nd/3.0/>

berust bij: / belongs to:

Litteratura Serpentium & A.A. Verveen

Zie: / See:

<http://www.verveen.eu/Page002PublicDomain.htm>

Men mag de inhoud van dit artikel gebruiken mits er adequaat naar wordt verwezen (zie hierboven) en dat het in de bijbehorende lijst van publicaties wordt opgenomen, dit alles naar goed wetenschappelijk gebruik.

Bij het publiceren van een foto of grafiek moet de auteur ervan in het onderschrift worden vermeld.

This paper may be used, but it is, of course, understood that any use of the work mentioned in this paper will be adequately referred to (see above), as well as mentioned in the list of references accompanying such a publication, on paper or for a different medium, according to good scientific and public usage.

The author of a picture or graph should be mentioned in the caption too.